



Частное образовательное учреждение дополнительного профессионального образования  
«Санкт-Петербургский институт стоматологии последипломного образования»

(ЧОУ «СПб ИНСТОМ»)

«УТВЕРЖДАЮ»  
Ректор ЧОУ «СПб ИНСТОМ»

  
«06» февраля 2023 г.  
Батиоков Н.М.  
1027802023



**РАБОЧАЯ ПРОГРАММА**

**Б2.2 ПРОИЗВОДСТВЕННАЯ (КЛИНИЧЕСКАЯ) ПРАКТИКА  
(ВАРИАТИВНАЯ ЧАСТЬ)**

(шифр и наименование учебной дисциплины (модуля по учебному плану))

**ПРОГРАММА ПОДГОТОВКИ КАДРОВ ВЫСШЕЙ  
КВАЛИФИКАЦИИ В ОРДИНАТУРЕ**

**ПО СПЕЦИАЛЬНОСТИ 31.08.73 СТОМАТОЛОГИЯ ТЕРАПЕВТИЧЕСКАЯ**

(код и наименование направления подготовки (специальности))

врач-стоматолог-терапевт  
(квалификация)

форма обучения очная

Санкт-Петербург  
2023 г.

### Состав рабочей группы

№ п/п	ученая степень и звание	занимаемая должность	фамилия, имя, отчество
<b>Составитель</b>			
1.	Кандидат медицинских наук, доцент	Заведующий кафедрой стоматологии общей практики	Батюков Николай Михайлович
<b>Ответственный редактор</b>			
1.	Кандидат медицинских наук, доцент	Проректор по учебной работе	Морев Владимир Сергеевич

## СОДЕРЖАНИЕ

1. Цели практики .....	4
2. Задачи практики .....	4
3. Место практики в структуре основной профессиональной образовательной программы.....	4
4. Формы проведения практики .....	5
5. Время и место проведения практики .....	5
6. Планируемые результаты обучения при прохождении практики.....	6
7. Структура и содержание практики.....	7
8. Формы отчетности и аттестации по практике.....	7
9. Фонд оценочных средств.....	7
9.1. Критерии оценки .....	7
9.2. Оценочные средства .....	9
10. Учебно-методическое и информационное обеспечение .....	42
11. Материально-техническое обеспечение.....	46
12. Методические рекомендации по прохождению практики .....	47

## 1. Цели практики

Закрепление теоретических знаний, развитие практических умений и навыков, полученных в процессе обучения в ординатуре, формирование профессиональных компетенций врача – стоматолога-терапевта, приобретение опыта в решении реальных профессиональных задач.

## 2. Задачи практики

**Задачи программы практики (вариативная часть):** сформировать у обучающихся компетенции, включающие в себя способность/готовность:

- к диагностике стоматологических заболеваний и неотложных состояний в соответствии с Международной статистической классификацией болезней и проблем, связанных со здоровьем
- к определению тактики ведения, ведению и лечению пациентов, нуждающихся в терапевтической стоматологической помощи

## 3. Место практики в структуре основной профессиональной образовательной программы

Практика относится к вариативной части Блока 2 «Практики».

Для прохождения практики необходимы знания, умения и навыки, формируемые дисциплиной «Стоматология терапевтическая»

**Знания:** основы законодательства Российской Федерации, основные нормативно-технические документы по охране здоровья населения;

основы страховой медицины в Российской Федерации, структуру современной системы здравоохранения Российской Федерации; особенности работы врача-стоматолога при заключении договоров на оказание медицинских услуг в рамках программ обязательного и добровольного медицинского страхования с пациентами, с любыми предприятиями, учреждениями, страховыми компаниями в установленном законом порядке;

требования и правила в получении информированного согласия пациента на диагностические и лечебные процедуры;

основы профилактической медицины, направленной на укрепление здоровья населения;

санитарно-гигиенические требования к организации медицинских организаций стоматологического профиля;

проблемы медико-санитарной и стоматологической помощи лицам, связанным с профвредностями;

особенности организации и основные направления деятельности участкового врача-стоматолога;

методы использования соответствующих химических средств и фармацевтических препаратов для контроля зубного налета;

стоматологические инструменты и аппаратуру.

**Умения:** анализировать и оценивать качество медицинской, стоматологической помощи, состояние здоровья населения, влияние на него факторов образа жизни, окружающей среды и организации медицинской помощи;

собрать полный медицинский анамнез пациента, включая данные о состоянии полости рта и зубов;

провести опрос больного, его родственников (собрать биологическую, медицинскую, психологическую и социальную информацию);

вести медицинскую документацию различного характера в стоматологических амбу-латорно-поликлинических и стационарных учреждениях;

проводить работу по пропаганде стоматологического здоровья, направленную на предупреждение наследственных и врожденных заболеваний;

оценивать результаты лучевой и ультразвуковой диагностики, используемые в стоматологической практике;

определить состояние, требующее неотложной стоматологической и медицинской помощи, выходящей за рамки компетенции стоматолога общей практики, и немедленно обратиться к соответствующим специалистам;

обосновать фармакотерапию у конкретного больного при основных использовать методы первичной и вторичной профилактики (на основе доказательной медицины), устанавливать причинно-следственные связи изменений состояния здоровья (в том числе стоматологического) от воздействия факторов среды обитания;

применять методы асептики и антисептики, медицинский инструментарий, медикаментозные средства в лабораторно-диагностических и лечебных целях;

проводить лечение и профилактику.

**Навыки:** владеть методами ведения медицинской учетно-отчетной документации в медицинских организациях;

владеть оценками состояния стоматологического здоровья населения различных возрастно-половых групп;

владеть методами интерпретацией результатов лабораторных, инструментальных методов диагностики у пациентов разного возраста;

владеть методами организации первичной профилактики стоматологических заболеваний в любой возрастной группе, формирования мотивации к поддержанию стоматологического здоровья отдельных лиц, семей и общества, в том числе, к отказу от вредных привычек, влияющих на состояние полости рта;

владеть методами определения стоматологических индексов;

владеть методами диагностики и лечения кариеса, болезней пульпы и периодонта, заболеваний пародонта и слизистой рта у детей и взрослых в соответствии с нормативными документами ведения пациентов;

владеть методами диспансеризации в стоматологии у детей и взрослых.

#### **4. Формы проведения практики**

Практика проводится стационарным и (или) выездным способом, направленным на ознакомление с особенностями профессиональной работы, включая выполнения им временных разовых или постоянных заданий по поручениям руководителей и специалистов учреждений места прохождения практики.

Практика проводится дискретно – путем чередования в календарном учебном графике периодов учебного времени для проведения практик с периодами учебного времени для проведения теоретических занятий

#### **5. Время и место проведения практики**

В соответствии с учебным планом практика проводится во второй год обучения (2 курс, 3 и 4 семестры) в помещениях, предусмотренных для оказания медицинской помощи пациентам, в том числе связанные с медицинскими вмешательствами, оснащенные специализированным оборудованием и (или) медицинскими изделиями в соответствии с договорами об организации практической подготовки обучающихся и в помещениях для самостоятельной работы в ЧОУ «СПб ИНСТОМ» и ООО «ИНСТОМ».

## 6. Планируемые результаты обучения при прохождении практики

Практика направлена на формирование у обучающихся следующих компетенций (в соответствии с ФГОС)

Компетенции		Результаты практики		
Код	Содержание	Знать	Уметь	Владеть
ПК-5	готовность к диагностике стоматологических заболеваний и неотложных состояний в соответствии с Международной статистической классификацией болезней и проблем, связанных со здоровьем	особенности клинического проявления основных стоматологических заболеваний, повреждений и заболеваний челюстно-лицевой области у взрослых; существующие методы диагностики основных стоматологических заболеваний и повреждений челюстно-лицевой области у взрослых, и зубочелюстно-лицевых аномалий	проводить сбор жалоб, анамнеза, осмотр пациента; проводить осмотр зубов, оценивать состояние слизистой рта, пародонта, слюнных желез и лимфатических узлов, определять гигиенические и пародонтологические индексы, определять основные показатели кариеса (КПУ зубов, КП полостей и др.); ставить диагноз в соответствии с МКБ; проводить дифференциальную диагностику основных стоматологических заболеваний и заболеваний ЧЛЮ; определять необходимость специальных методов исследования, давать их трактование и использовать в постановке диагноза (анализа периферической крови, рентгенологического, цитологического исследования)	знаниями о современных достижениях медицины в области диагностики основных стоматологических заболеваний; методами обследования стоматологического пациента
ПК-7	готовность к определению тактики ведения, ведению и лечению пациентов, нуждающихся в терапевтической стоматологической помощи	возрастные анатомо-физиологические особенности строения челюстно-лицевой области (ЧЛЮ) организма; закономерности роста и развития ЧЛЮ; этиологию и патогенез различных стоматологических заболеваний и пороков развития; принципы планирования	определять тактику ведения больного в соответствии с установленными правилами и стандартами; проводить местное внутриротовое обезболивание; проводить лечение кариеса зубов с учетом локализации и активности кариозного процесса; проводить лечение заболеваний пульпы и	методикой составления плана комплексного лечения стоматологического пациента; методиками проведения внутриротовой анестезии; методиками обработки и пломбирования кариозных полостей различной локализации;

Компетенции		Результаты практики		
Код	Содержание	Знать	Уметь	Владеть
		лечения стоматологических заболеваний в различные возрастные периоды; влияние общесоматической патологии на развитие и лечение стоматологических заболеваний	пародонта, лечение острых и хронических заболеваний слизистой рта и пародонта у населения; оказывать неотложную и скорую стоматологическую помощь при острых одонтогенных заболеваниях и повреждениях челюстно-лицевой области; проводить фторпрофилактику кариеса и ремотерапию	методиками эндодонтического лечения; методиками проведения профессиональной гигиены полости рта и герметизации фиссур; методиками оказания неотложной помощи при острых одонтогенных заболеваниях и повреждениях ЧЛО

## 7. Структура и содержание практики

**Срок обучения:** 288 академических часа

**Трудоемкость:** 8 зачетных единиц

**Клинические базы:** общество с ограниченной ответственностью «ИНСТОМ»

№ п/п	Тема	Час.	Вид деятельности	Кол-во
<b>Б2 Практики</b>				
<b>Б2.2 Производственная (клиническая) практика (вариативная часть)</b>				
<b>2 год</b>				
1.	Участие в диагностике стоматологических заболеваний и неотложных состояний в соответствии с Международной статистической классификацией болезней и проблем, связанных со здоровьем (МК-5);	72	диагностическая	15 пациентов
2.	Определение тактики ведения, ведение и лечение пациентов, нуждающихся в терапевтической стоматологической помощи (МК-7);	216	лечебная	15 пациентов
	<b>ИТОГО</b>	<b>288</b>		

## 8. Формы отчетности и аттестации по практике

Формы отчетности:

- дневник практики, портфолио.

Форма промежуточной аттестации:

- зачет с оценкой, в форме проверки навыков, документации практики и состоит из устного собеседования и иных форм контроля установленных для проверки практических навыков.

## 9. Фонд оценочных средств

### 9.1. Критерии оценки

№ п/п	Наименование оценочного средства	Краткая характеристика оценочного средства	Представление оценочного средства в фонде	Примерные критерии оценивания

№ п/п	Наименование оценочного средства	Краткая характеристика оценочного средства	Представление оценочного средства в фонде	Примерные критерии оценивания
1.	Собеседование	Средство контроля, организованное как специальная беседа преподавателя с обучающимся на темы, связанные с изучаемой дисциплиной, и рассчитанное на выяснение объема знаний обучающегося по определенному разделу, теме, проблеме и т.п.	Вопросы по темам/разделам дисциплины	Полнота раскрытия темы; знание основных понятий в рамках обсуждаемого вопроса, их взаимосвязей между собой и с другими вопросами дисциплины (модуля); знание основных методов изучения определенного вопроса; знание основных практических проблем и следствий в рамках обсуждаемого вопроса; наличие представления о перспективных направлениях разработки рассматриваемого вопроса
2.	Ситуационные задачи	Проблемная задача на основе реальной профессионально-ориентированной ситуации, имеющая варианты решений. Позволяет оценить умение применить знания и аргументированный выбор варианта решения	Набор ситуационных задач по темам/разделам	грамотность определения содержащейся в задаче проблемы; корректность оперирования профессиональной терминологией при анализе и решении задачи; адекватность применяемого способа решения ситуационной задачи
3.	Портфолио	Целевая подборка результатов работы обучающегося, раскрывающая его индивидуальные образовательные достижения	Структура портфолио	Критерии оценки портфолио определяются видом достижения обучающегося: 1) проекты, практики, творческие работы (эссе, рефераты и т.п.); 2) документы, подтверждающие представление результатов активности обучающегося на конференциях, публикационную активность (выходные данные), повышение квалификации (сертификат, диплом, удостоверение), участие в качестве организатора к-л мероприятия; 3) отзывы, рецензии, заключения, рекомендательные письма; 4) участие в конкурсах (на получение стипендий, финансирование проектов НИР, конкурсах научных работ и т.д.)



## 9.2. Оценочные средства

### Портфолио.

Обучающийся формирует электронное портфолио выполненных клинических работ во время прохождения практики.

### Ситуационные задачи.

1. Пациент 19 лет обратился к стоматологу с жалобами на наличие образования на нижней губе. Со слов пациента 3 месяца назад упал с велосипеда и ударился верхней губой. Через 2 недели на верхней губе появилось образование. Пытался лечить самостоятельно путем прокалывания образования, которое опорожнялось с выделением тягучей жидкости, но через некоторое время появлялось вновь.

Объективно: при осмотре в области красной каймы нижней губы справа на границе со слизистой оболочкой определяется округлое образование, возвышающееся над слизистой оболочкой, размером 0,5x0,3 см, безболезненное, мягко-эластической консистенции. Слизистая оболочка над ним истончена, через оболочку просвечивается жидкость голубоватого цвета. В полости рта отмечается скол правого угла коронки зуба 11 в пределах эмали, изменение цвета, эмаль более темного цвета.

#### Вопросы

1. Какой предварительный диагноз можно поставить пациенту?
  2. Каким может быть план обследования и необходимо ли проведение дополнительных исследований?
  3. Сформулируйте клинический диагноз и укажите диагностические критерии.
  4. Назначьте лечение и обоснуйте его.
  5. Оцените объём операционной травмы с целью выбора адекватного метода обезболивания.
2. Пациент, 32 года, пришел на прием к врачу-стоматологу с жалобами на чувствительность зубов при приеме холодной пищи и стираемость эмали в области десны на боковых зубах верхней и нижней челюсти. Объективно: на пришеечной поверхности зубов 13, 14, 23, 24, 34, 44 выявлены дефекты эмали треугольной формы до уровня эмалево-дентинной границы, гладкое дно, реакция на температурные раздражители остро положительная, перкуссия отрицательная. Наблюдается укорочение верхней зубной дуги во фронтальном отделе и сужение в боковых отделах, 13, 12, 11, 21, 22, 23 имеют ретрузионный наклон, переднечечные бугры первых верхних моляров находятся впереди от поперечных фиссур первых нижних моляров. В боковой группе зубов наблюдается бугровое смыкание. Верхние резцы перекрывают нижние резцы на половину коронки.

На ортопантограмме изменений не наблюдается.

Из анамнеза выявлено, что пациент пользуется электрической зубной щеткой в течение последних трех лет. Врач поставил диагноз: клиновидный дефект в области зубов 13, 14, 23, 24, 34, 44 и назначил лечение.

#### Вопросы

1. Поставьте диагноз.
  2. Перечислите возможные причины возникновения данного заболевания.
  3. Какие профилактические мероприятия могут быть направлены на предупреждение возникновения данного заболевания.
  4. Опишите взаимосвязь патологии прикуса и возникновения дефектов твердых тканей зубов.
  5. Перечислите методы вторичной профилактики данного заболевания.
3. На прием к врачу стоматологу пришел пациент 50 лет с жалобами на значительную

подвижность зубов верхней и нижней челюсти. Из анамнеза выявлено, что пациенту в 35 лет был поставлен диагноз диабет II типа. Объективно: на всех группах зубов верхней и нижней челюсти обильное количество мягкого зубного налета, подвижность всех зубов II степени, из Ре-граммы – в области зубов 11, 12, 13, 23, 22, 21, 24, 31, 32, 33, 34, 41, 42, 43

– равномерная убыль костной ткани на 1/3 корня зуба.

В области зубов 35, 36, 37, 47 – пародонтальные карманы.

Зубы 14, 15, 16, 17, 25, 26, 27, 44, 45, 46, 47 – отсутствуют (ранее удалены по поводу осложнений кариеса).

#### **Вопросы**

1. Поставьте диагноз.
2. Назовите возможную причину возникновения подвижности зубов.
3. Назовите причину возникновения пародонтальных карманов и методы их диагностики.
4. Разработайте и опишите комплексный план реабилитации пациента с целью третичной профилактики стоматологических заболеваний.
5. Опишите возможные осложнения при данной клинической ситуации.

4. На прием к врачу-стоматологу пришел пациент 28 лет с жалобами на боли в области сустава слева. Пациент отмечает шум в суставе при широком открывании рта. При обследовании выявлена девиация нижней челюсти вправо при открывании рта, щелчок в конце и в начале движения слева. Прикус дистальный, ретрузия верхних фронтальных зубов, скученность фронтального отдела верхнего и нижнего зубного ряда, тортоаномалия зубов 11, 12, 13, 14, 21, 22, 23, 31, 31, 41, 42. При осмотре твердых тканей зубов обнаружено наличие клиновидных дефектов на зубах 14, 15, 24, 25, 34, 44.

#### **Вопросы**

1. Назовите возможные причины возникновения данной симптоматики.
2. К какому классу по классификации Энгля относится данная аномалия окклюзии?
3. Опишите возможные дополнительные методы обследования при заболеваниях ВНЧС.
4. Перечислите методы первичной профилактики при заболеваниях ВНЧС.
5. Перечислите методы вторичной профилактики при заболеваниях ВНЧС.

5. Больная К., 53 года, обратилась с жалобами на недомогание, головную боль, озноб, повышение температуры тела до 38-39°C, жгучие приступообразные боли в области лица, усиливающиеся под влиянием раздражителей.

Начало заболевания связывает с переохлаждением, после которого температура тела повысилась до 39°C. К вечеру на слизистой оболочке полости рта справа появились высыпания, сопровождающиеся жгучими болями. Прием пищи затруднен из-за резкой боли. Пациентка отмечает, что подобные проявления были и ранее.

Объективно: слизистая оболочка полости рта слева бледно-розового цвета. На слизистой щеки справа по линии смыкания зубов мелкие пузырьки располагаются в виде цепочки. На твердом небе этой же стороны имеются множественные пузырьки и эрозии, болезненные при пальпации. На задней трети языка слева, боковой поверхности определяется образование округлой формы на широком основании размером 0,4x0,4x0,2 см, цвета слизистой оболочки, при пальпации безболезненное, плотно эластической консистенции.

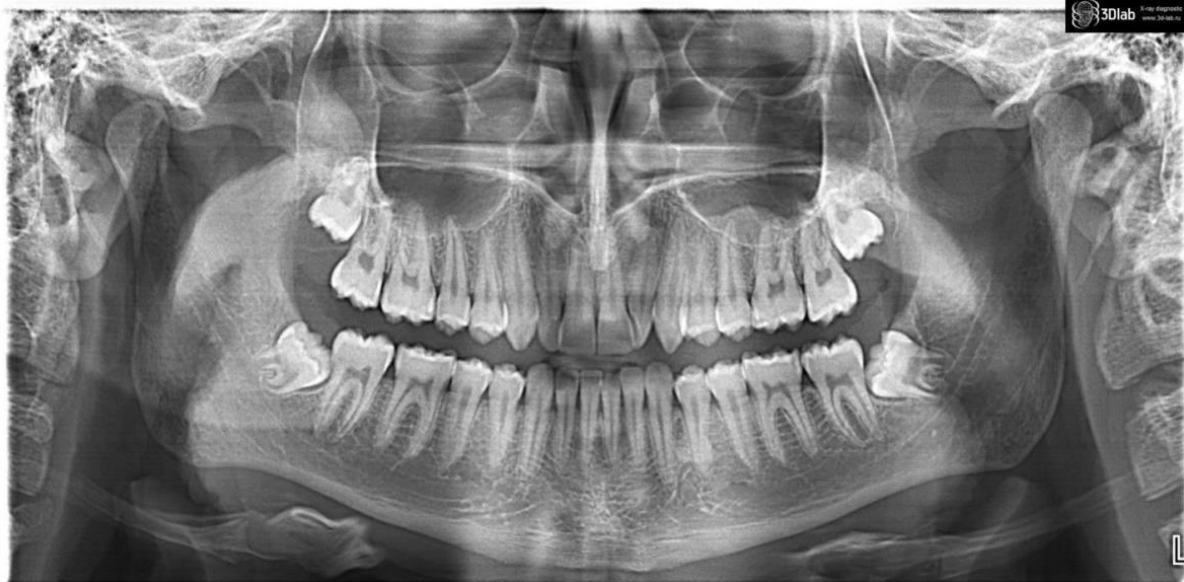#### **Вопросы**

1. Сформулируйте диагноз.
2. Какие дополнительные методы обследования необходимо провести?
3. Проведите дифференциальную диагностику.

4. Составьте план лечения.
  5. Укажите группы лекарственных средств для лечения и в качестве профилактических.
6. Больной К. 50 лет обратился с жалобами на жжение, сухость слизистой оболочки полости рта, кровоточивость десен при чистке зубов.
- Анамнез заболевания: заболевание, появившееся 2 года назад, связывает со стрессом. Несколько раз обращался к врачу, после проводимого лечения наступало незначительное улучшение.
- Анамнез жизни: страдает около 5 лет гипертонической болезнью II стадии 3 степени, группа риска высокая, 2 года назад диагностирован сахарный диабет, тип 2, средней степени тяжести. Лечится по поводу заболеваний нерегулярно, диету не соблюдает, АД и глюкозу крови не контролирует.
- Объективно: гигиенический индекс по Грину-Вермильону (ОНИ-S) = 2,5.
- Слизистая оболочка десен обеих челюстей цианотичная, отечная, кровоточит при зондировании. В области передней группы зубов верхней и нижней челюсти имеются пародонтальные карманы глубиной до 5-6 мм, подвижность зубов 1 степени, обильные зубные отложения.
- При осмотре зубного ряда: 24, 37 – искусственные стальные штампованные коронки, 35, 44 – искусственные золотые штампованные коронки, пломбы из амальгамы в 17, 16, корень зуба 45 – при зондировании корня определяется размягченный дентин.
- На ортопантограмме – снижение высоты межальвеолярных перегородок до 1/2 длины корней зубов, в области верхушки корня зуба 45 определяется разрежение костной ткани округлой формы с четкими контурами размер 0,4х0,5, пломбирочный материал в канале не прослеживается.
- АД – 160\100 мм.рт.ст. , глюкоза крови-11,2 ммоль\л

#### **Вопросы**

1. Сформулируйте диагноз.
  2. Какие дополнительные методы обследования необходимо провести?
  3. Проведите дифференциальную диагностику.
  4. Составьте план лечения.
  5. Укажите группы лекарственных средств для местного использования.
7. В стоматологическую клинику обратилась пациентка 20 лет с жалобами на ограниченное открывание рта, боли в нижней челюсти слева в области угла челюсти. Боли появились 2 дня назад.
- Объективно: лицо симметрично, открывание рта ограничено (2 см). Подчелюстные лимфоузлы слева увеличены, болезненны при пальпации. Слизистая ретромолярной области отечна, гиперемирована. Зуб 3.8 прорезался дистальными буграми. Пальпация ретромолярного треугольника болезненна. Зуб 2.2 повернут по оси.



### Вопросы

1. Поставьте диагноз.
  2. Проведите дифференциальную диагностику.
  3. Заполните медицинскую карту.
  4. Какие дополнительные методы исследования необходимо провести.
  5. Составьте план лечения пациента.
8. Больному К. 38 лет, работающему на химическом заводе по производству кислот, установлен диагноз: лейкоплакия слизистой оболочки обеих щек. Из анамнеза известно, что больной курит, водит старый автомобиль. При осмотре полости рта выявлен ряд кариозных и разрушенных зубов.

### Вопросы

1. Какие факторы могли способствовать появлению лейкоплакии?
  2. Какие формы лейкоплакии могут быть диагностированы у данного пациента?
  3. Проведите дифференциальную диагностику заболевания.
  4. Ваши действия по отношению к данному больному и в проведении профилактических мероприятий на заводе.
  5. Какие осложнения могут развиваться у больного при неправильной и несвоевременно тактике лечения?
9. Пациентка 35 лет обратилась к стоматологу с жалобами на неприятный запах изо рта, чувство жжения и дискомфорта в полости рта, кровоточивость десен при чистке зубов. Из анамнеза было выяснено, что кровоточивость появилась 3 года назад. Обращалась к стоматологу: была проведена профессиональная гигиена полости рта, снятие зубных отложений, скорректирована гигиена полости рта. После чего в течение года кровоточивости не наблюдалось. Через год кровоточивость появилась вновь, затем присоединился неприятный запах изо рта.
- Объективно: кожные покровы без видимой патологии. При осмотре полости рта: слизистая оболочка губ, щёк без патологических изменений. Десневые сосочки и маргинальная десна отёчны, гиперемированы, кровоточат при зондировании. Глубина пародонтальных карманов в области 1.3 1.2 1.1 2.1 2.2 2.3 зубов составляет от 3 мм до 5 мм. Патологическая подвижность 1.2 2.1 2.2 зубов соответствует I степени, 1.1 соответствует III степени.

### Вопросы

1. Какой предварительный диагноз можно поставить пациенту?
2. Каким может быть план обследования и необходимо ли проведение

дополнительных исследований?

3. С какими заболеваниями необходимо проводить дифференциальную диагностику?

4. Сформулируйте клинический диагноз и укажите диагностические критерии.

5. Назначьте лечение и обоснуйте его

10. Пациент О. 38 лет обратился с жалобами на припухлость в области передней группы зубов на верхней челюсти. Из анамнеза было выяснено, что зубы 1.1, 1.2, 1.3 лечены 10 лет назад по поводу осложненного кариеса.

Объективно: состояние удовлетворительное, сознание ясное, ориентирован во времени и пространстве, поведение адекватно ситуации. Конфигурация лица не изменена. Кожные покровы лица и шеи нормального цвета без повреждений. Регионарные лимфатические узлы пальпируются, не увеличены, подвижны, безболезненны. Открывание рта свободное. Слизистая оболочка полости рта и преддверия увлажнена, бледно-розового цвета. С вестибулярной стороны на верхней челюсти в области проекции 1.1, 1.2, 1.3 зубов отмечается деформация альвеолярного отростка 0,3x1,0 см, при пальпации в области деформации отмечается пергаменный звук. Зубы 1.1, 1.2, 1.3 покрыты металлокерамическими коронками, перкуссия отрицательная.

На внутриконтактной рентгенограмме определяется очаг разряжения костной ткани с четкими контурами диаметром 2 см. В полость разряжения костной ткани обращены корни 1.1, 1.2 зубов, корень зуба 1.3 прилегает к области разряжения. Канал зуба 1.1 запломбирован неоднородно, а 2/3 длины корня, канал зуба 1.2 запломбирован неоднородно, в области верхушки зуба в канале пломбировочный материал не визуализируется, канал зуба 1.3 запломбирован равномерно на всю длину корня.

#### **Вопросы**

1. Какой предварительный диагноз можно поставить пациенту?

1. Каким может быть план обследования и необходимо ли проведение дополнительных исследований?

2. С какими заболеваниями необходимо проводить дифференциальную диагностику?

3. Сформулируйте клинический диагноз и укажите диагностические критерии.

4. Назначьте лечение и обоснуйте его.

11. Пациент М. 50 лет обратился к врачу стоматологу с жалобами на боль в зубе на нижней челюсти справа при пережевывании пищи. Со слов пациента, около 6 месяцев назад зуб был лечен и покрыт металлокерамической коронкой. Впервые отметил появление боли после установки металлокерамической коронки. При повторном обращении к врачу стоматологу был рекомендован курс антибактериальной терапии. После выполненных рекомендаций боли не прошли.

Объективно: сознание ясное, состояние удовлетворительное. Конфигурация лица не изменена. Кожные покровы чистые, без видимой патологии. Регионарные лимфатические узлы пальпируются, не увеличены, подвижны, безболезненны. Открывание рта свободное. В полости рта слизистая оболочка бледно-розового цвета, увлажнена. Зуб 4.7 покрыт металлокерамической коронкой. Перкуссия зуба 4.7 положительная.

На рентгенограмме: зуб 4.7 лечен по поводу осложнённого кариеса, в проекции апикальной трети медиального корня зуба 4.7 отмечается наличие отломка инструмента с выходом за пределы корня зуба на 4 мм в сторону дистального корня, общая длина оставленного инструмента приблизительно 6 мм. В области выхода инструмента отмечается очаг разряжения костной ткани с нечеткими контурами, не доходя до дистального корня 0,1 мм.

#### **Вопросы**

1. Какой предварительный диагноз можно поставить пациенту?
2. Каким может быть план обследования и необходимо ли проведение дополнительных исследований?
3. Сформулируйте клинический диагноз и укажите диагностические критерии.
4. Назначьте лечение и обоснуйте его.
5. Оцените объём операционной травмы с целью выбора адекватного метода обезболивания.

12. Пациентка, 52 года, обратилась с жалобами на болезненность, усиливающуюся при приеме кислой, острой пищи, наличие «язвочки» на слизистой оболочке щеки справа. При сборе анамнеза выяснено, что «язвочка» появилась около 5 месяцев назад. Ранее пациентка отмечала шероховатость в области слизистой оболочки щеки справа. В анамнезе: вредные привычки, курит 1-1,5 пачки сигарет в день. Любит горячую и острую пищу.

При объективном обследовании выявлено: на слизистой оболочке щеки справа по линии смыкания моляров верхней и нижней челюсти имеется одиночная эрозия размером 0,5X0,9 мм, возвышающаяся над окружающей слизистой оболочкой. Наблюдается явление гиперкератоза. При пальпации эрозия обычной консистенции, слабо болезненна. Регионарные лимфатические узлы не увеличены, плотноэластической консистенции, безболезненны при пальпации.

На зубах верхней и нижней челюсти определяется значительное количество мягкого зубного налета. Гигиенический индекс 2,5. Зубы 15, 16, 17, 46 покрыты металлокерамическими коронками. При осмотре коронки 16, 17 и 46 имеют дефекты в виде сколов металлокерамического покрытия с острыми краями.

#### **Вопросы**

1. Оцените гигиеническое состояние полости рта пациента.
2. Поставьте предварительный диагноз.
3. Проведите дифференциальную диагностику.
4. Перечислите возможные причины возникновения данной симптоматической картины в полости рта.
5. Какие профилактические мероприятия могут быть направлены на предупреждение возникновения данного стоматологического заболевания?

13. Пациентка 35 лет обратилась к стоматологу с жалобами на неприятный запах изо рта, чувство жжения и дискомфорта в полости рта, кровоточивость десен при чистке зубов. Из анамнеза было выяснено, что кровоточивость появилась 3 года назад. Обратилась к стоматологу: была проведена профессиональная гигиена полости рта, снятие зубных отложений, скорректирована гигиена полости рта. После чего в течение года кровоточивости не наблюдалось. Через год кровоточивость появилась вновь, затем присоединился неприятный запах изо рта.

При обследовании: кожные покровы без видимой патологии. Осмотр полости рта: слизистая оболочка губ, щёк без патологических изменений. Десневые сосочки и маргинальная десна отёчны, гиперемированы, кровоточат при зондировании. Пародонтальные карманы в области 1.3, 1.2, 1.1, 2.1, 2.2, 2.3 зубов равны 4-5 мм. Патологическая подвижность 1.2, 1.1, 2.1, 2.2 зубов соответствует I степени.

#### **Вопросы**

1. Поставьте и обоснуйте диагноз.
2. Какие дополнительные методы обследования необходимо провести?
3. Проведите дифференциальную диагностику.
4. Составьте план профилактических мероприятий с целью предупреждения усугубления заболевания.
5. Назовите методы первичной и вторичной профилактики данного заболевания.

14. Пациент К. 63 лет обратился к врачу-стоматологу с жалобами на сухость во рту, жжение и покалывание в области языка. Подобные ощущения впервые появились несколько месяцев назад. При осмотре слизистая оболочка языка и щек слегка отечна, гиперемирована. Слюна вязкая. Пациент отмечает, что неприятные ощущения могут ослабевать или усиливаться в течение суток. При осмотре зубных рядов: уровень гигиены полости рта неудовлетворительный, в области 1.3-2.3 и 3.3-4.3 мостовидные протезы, на 2.4 и 3.5 пломбы из амальгамы, частичные съемные пластиночные протезы. Врач поставил диагноз: контактный аллергический стоматит, назначил антигистаминные препараты и местное применение НПВС. Рекомендовал временно не носить съемные протезы. Пациент назначен на повторный осмотр через 5 дней. При повторном визите: состояние пациента не улучшилось, жалобы сохраняются, слизистая оболочка полости рта отечна, гиперемирована, отмечается гипосаливация. На слизистой оболочке нижней губы справа определяется образование в виде полушаровидного возвышения с четкими границами с голубоватым оттенком, слизистая оболочка над ним истончена, через слизистую просвечивается жидкое содержимое. При пальпации безболезненное, эластическое.

#### **Вопросы**

1. Поставьте предварительный диагноз.
  2. Объясните возможную причину возникновения патологии.
  3. Какие дополнительные данные необходимы для уточнения и постановки диагноза.
  4. Дайте критическую оценку действиям врача-стоматолога.
  5. Предложите план лечения.
15. Пациентка Н. 28 лет обратилась с жалобой на изменение цвета коронковой части зуба 2.1, жалобы на болевую симптоматику отсутствуют. Из анамнеза: год назад пациентка упала, был перелом руки, рассечение верхней губы. К стоматологу не обращалась. Объективно: зуб 2.1 ранее не был лечен, коронковая часть зуба темно-серого цвета, зондирование, перкуссия безболезненны. ЭОД-100мкА. На рентгенограмме: в области верхушки корня 2.1 зуба очаг деструкции костной ткани с размером 1,0х1,5 см.

#### **Вопросы**

1. Поставьте диагноз.
  2. Укажите возможную причину возникновения патологии.
  3. С какими заболеваниями необходимо проводить дифференциальную диагностику.
  4. Предложите план лечения.
  5. Каков прогноз данного заболевания.
16. Больной Д. 37 лет явился с жалобами на чувство «выросшего» 1.2 зуба и боли при накусывании. Объективно: зуб под металлокерамической коронкой. Со слов пациента, эндодонтическое лечение зуба 1.2 и постановка коронки были около трех лет назад. На рентгенограмме: корневой канал запломбирован на 2/3, разрежение костной ткани с четкими контурами 0,8 x 1,0 см.

#### **Вопросы**

1. Поставьте диагноз и обоснуйте.
2. Проведите дифференциальную диагностику.
3. В чем причины развития осложнения?

4. Составьте план лечения.
  5. Укажите консервативно-хирургические методы лечения периодонтита.
17. Пациентка В. 49 лет обратилась с жалобами на болезненность, усиливающуюся при приеме кислой, острой пищи, наличие «язвочки» на слизистой оболочке щеки слева. При сборе анамнеза выяснено, что «язвочка» появилась около 5 месяцев назад. Ранее пациентка отмечала шероховатость в области слизистой оболочки щеки слева. Вредные привычки: курит 1-1,5 пачки сигарет в день. Любит горячую и острую пищу. При объективном обследовании выявлено: на слизистой оболочке щеки слева по линии смыкания моляров верхней и нижней челюсти имеется одиночная эрозия, размером 0,5X0,9 мм, возвышающаяся над окружающей слизистой оболочкой. Наблюдается явление гиперкератоза. При пальпации эрозия обычной консистенции, слабо болезненна при пальпации. Регионарные лимфатические узлы не увеличены, плотноэластической консистенции, безболезненны при пальпации. На зубах верхней и нижней челюсти определяется значительное количество мягкого зубного налета. Гигиенический индекс 2,5. Зубы 25, 26, 27, 36 покрыты металлокерамическими коронками. Коронка зуба 28 разрушена на 2/3. Отмечается кариес корня с вестибулярной стороны, уходящий под десну. При зондировании отмечается размягченный дентин, зондирование безболезненное, перкуссия слабо положительная. При осмотре коронки 26, 27 и 36 имеют дефекты в виде сколов металлокерамического покрытия с острыми краями.

#### Вопросы

1. Поставьте предварительный диагноз.
  2. Проведите дифференциальную диагностику.
  3. Необходимо ли проведение дополнительных исследований.
  4. Составьте план лечения.
  5. Дайте рекомендации.
18. В клинику ортопедической стоматологии обратился больной Г. 55 лет. Жалобы: на затрудненное жевание в связи с плохой фиксацией пластиночного протеза на нижней челюсти и на дефект коронок 15,14 зубов вследствие разрушения пломб. Анамнез заболевания: два года назад проводилось лечение по поводу осложненного кариеса 15,14. и протезирование мостовидным протезом на верхней челюсти и съемным пластиночным протезом на нижней челюсти. Объективно при осмотре:

#### Зубная формула

О	П	К	П	П								К	+	К	Р
18	17	16	15	14	13	12	11	21	22	23	24	25	26	27	28
48	47	46	45	44	43	42	41	31	32	33	34	35	36	37	38
О	О	О	О	О	О	О	О	О	О	О	О	О	О	О	О

Зубы 15, 14 в цвете изменены. Пломбы отсутствуют коронки разрушены на 50%. Десна в области 15, 14 зубов без патологических изменений; реакция на перкуссию – отрицательная. Рентген-контроль: корневые каналы 15 и 14 запломбированы на всем протяжении. Отмечается разрушенная коронковая часть 28. Рентген-контроль каналы не запломбированы

Пластиночный протез на нижней челюсти имеет укороченные границы, края протеза не доходят до переходной складки, при проведении функциональных проб протез неустойчив. Осмотр протезного ложа выявил – равномерную умеренную атрофию альвеолярной части, слизистая бледно-розовая, подвижной слизистой не отмечается.



Уменьшение высоты нижнего отдела лица в состоянии центральной окклюзии составляет 5-6 мм. Отмечается чрезмерная выраженность носогубных складок.

#### **Вопросы**

1. Поставьте диагноз.
2. Сформулируйте задачи ортопедического лечения.
3. Составьте план ортопедического лечения.
4. Составьте план хирургической подготовки полости рта к протезированию зубов.
5. Перечислите функциональные пробы для оценки устойчивости пластиночного протеза при полном отсутствии зубов.

19. В районную поликлинику обратился больной 50 лет с жалобами на припухлость в поднижнечелюстной области справа, болезненность при глотании, ограничение открывания рта. Из анамнеза: неделю назад заболел 48 зуб, после чего на второй день появилась припухлость в области 48 зуба. Больной занимался самолечением (полоскание растворами антисептиков). Через неделю при появлении вышеуказанных симптомов больной обратился к врачу-стоматологу. Врачом-стоматологом была произведена периостотомия в области нижней челюсти справа, назначена антибактериальная противовоспалительная терапия.

#### **Вопросы**

1. Поставьте диагноз.
2. Проведите дифференциальную диагностику заболевания.
3. Какую ошибку допустил врач?
4. Ваша тактика лечения больного?
5. Осложнения со стороны каких органов и систем могут развиваться у больного при неправильной тактике лечения?

20. Пациент К. 66 лет из ортопедического отделения с диагнозом *частичная вторичная потеря зубов* направлен в стоматологическое хирургическое отделение на консультацию и лечение с применением дентальных имплантатов. В анамнезе: из принесённых заболеваний отмечает ОРВИ, ОРЗ, детские болезни, болезнь Боткина в 15-ти летнем возрасте. Повышенный рвотный рефлекс. Со слов пациента, зубы на верхней челюсти удалялись в течение жизни по поводу хронических воспалительных процессов. Пациенту год назад был изготовлен полный съёмный протез на верхнюю челюсть, но удовлетворительной фиксации протеза достигнуто не было, а так же из-за повышенного рвотного рефлекса пациент пользоваться протезом не может.

Объективно: при внешнем осмотре выявляется западение верхней губы, нарушение дикции при разговоре. При осмотре полости рта слизистая оболочка бледно-розового цвета, увлажнена. Отмечается наличие дефекта и деформации боковых отделов альвеолярного гребня верхней челюсти. Отсутствуют 1.8 -1.1 2.1 - 2.8 зубы. Прикус – не фиксирован.

На рентгенограмме – отмечаются дефекты альвеолярного гребня верхней челюсти в области отсутствующих зубов 1.7-1.5, 2.4-2.8. В области отсутствующих 1.2 1.1 2.1 2.2 зубов дефицита костной ткани не выявлено.

#### **Вопросы**

1. Какой предварительный диагноз можно поставить пациенту?
2. Каким может быть план обследования и необходимо ли проведение дополнительных исследований?
3. Сформулируйте клинический диагноз и укажите диагностические критерии.
4. Назначьте лечение и обоснуйте его.
5. Оцените объём операционной травмы с целью выбора адекватного метода обезболивания.

21. В клинику поступил пациент 24 лет с жалобами на боль в области отсутствующего зуба 4.6. Со слов пациента, было выяснено, что два дня назад было проведено удаление разрушенного 4.6. в течение 1,5 часов с применением бормашины. На следующий день появилась ноющая боль в области удаленного зуба 4.6, к вечеру боль усилилась, пациент принял обезболивающее средство, боль слегка утихла. Ночью боль усилилась, и пациент принял решение обратиться в стоматологическую клинику к врачу стоматологу. Врачом стоматологом-хирургом была проведена антисептическая обработка в области лунки удаленного зуба и назначены обезболивающие препараты. На 5-е сутки после удаления 4.6 зуба пациент в третий раз обратился к врачу с жалобами на боль в области удаленного 4.6.зуба.

Объективно: конфигурация лица не изменена, кожные покровы без видимой патологии. При пальпации региональные лимфатические узлы безболезненные, мягко-эластической консистенции, не увеличенные, подвижные. Осмотр полости рта: слизистая оболочка губ, щёк без патологических изменений. Зуб 4.6 отсутствует, слизистая оболочка в области лунки гиперемирована, отечна, в лунке визуализируются масса серого цвета, с неприятным запахом, пальпация области лунки болезненна. Зуб 4.7 в цвете изменен, имеет дефект пломбы на щечной и контактной поверхности.

### Вопросы

1. Какой предварительный диагноз можно поставить пациенту?
  2. Каким может быть план обследования и необходимо ли проведение дополнительных исследований?
  3. Проведите анализ лечения пациента врачом стоматологом клиники.
  4. Сформулируйте клинический диагноз и укажите диагностические критерии.
  5. Назначьте лечение и обоснуйте его.
22. В клинику на осмотр к врачу-стоматологу пришла мама с ребенком 7 лет по направлению от логопеда. При осмотре полости рта выявлена скученность фронтальных зубов нижней челюсти, большое количество мягкого зубного налета на оральной поверхности всех зубов. Между центральными резцами верхней челюсти (1.1, 2.1) имеется расстояние 3 мм, коронки зубов смещены дистально. Зубы 52, 62 отсутствуют. Наблюдается сужение и укорочение верхних и нижних зубных рядов. Наблюдается низкое прикрепление уздечки верхней губы, при оттягивании верхней губы, уздечка бледнеет. При широком открывании рта ребенок не может дотянуться языком до неба. Уздечка языка при натягивании бледнеет. При осмотре твердых тканей выявлена пигментация эмали в области фиссур зубов 36 и 46, при зондировании дно фиссуры шероховатое, перкуссия отрицательная, реакции на температурные раздражители нет. На ортопантограмме выявляются зачатки всех постоянных зубов, кроме 18,28,38,48. Корни верхних центральных резцов конвергируют.

	С	С		О		О		С			
16	55	54	53	52	11	21	62	63	64	65	26
46	85	84	83	82	41	31	72	73	74	75	36
		С							С		

### Вопросы

1. Поставьте полный диагноз.
2. Опишите предварительный план лечения.
3. К каким патологиям может привести такая морфологическая картина строения мягких тканей?
4. Опишите методику коррекции индивидуальной гигиены в раннем

детском возрасте.

5. Опишите возможные факторы риска возникновения заболеваний пародонта.

23. Пациент 63 года обратился к врачу-стоматологу с жалобами на сухость во рту, жжение и покалывание в области языка. Подобные ощущения впервые появились несколько месяцев назад. При осмотре слизистая оболочка языка и щек слегка отечна, гиперемирована. Слюна вязкая. Пациент отмечает, что неприятные ощущения могут ослабевать или усиливаться в течение суток.

При осмотре зубных рядов: уровень гигиены полости рта неудовлетворительный, имеется значительное количество мягких зубных отложений на вестибулярной поверхности зубов верхней и нижней челюсти. 2.4 и 3.5 – пломбы из амальгамы. 1.3-2.3 и 3.3.-4.3. – мостовидные протезы, частичные съемные пластиночные протезы на верхней и нижней челюсти.

Врач поставил диагноз контактный аллергический стоматит, назначил антигистаминные препараты и местное применение НПВС (нестероидных противовоспалительных препаратов). Рекомендовал временно не носить съемные протезы. Пациент назначен на повторный осмотр через 5 дней.

При повторном визите: состояние пациента не улучшилось, жалобы сохраняются, слизистая оболочка полости рта отечна, гиперемирована, отмечается гипосаливация.

#### **Вопросы**

1. Поставьте предварительный диагноз.
2. Какие поправки Вы бы внесли в схему лечения данного пациента?
3. Какие дополнительные данные необходимы для уточнения и постановки диагноза.
4. Составьте предварительный план по профилактике осложнений данного заболевания.
5. Составьте план гигиенических мероприятий для данного пациента.

24. Больной обратился с жалобами на резкую боль в полости рта при приеме пищи, повышенное слюноотделение, температуру тела 38°C, головную боль и общую слабость. Жалобы наблюдаются в течение 4-х дней.

При осмотре подподбородочные и поднижнечелюстные л/у увеличены, болезненны, подвижны и не спаяны с окружающими тканями. Кожные покровы бледные, на коже предплечий и тыльной поверхности кистей эритематозно-отечные пятна различных размеров, округлых очертаний. На красной кайме губ эрозивные участки покрыты эрозивными корками. На слизистой оболочке полости рта (губ, щёк, дна полости рта, нёба) разлитая гиперемия, множественные резко-болезненные эрозии, покрытые фибринозным налетом. Симптом Никольского отрицательный. На кончике языка определяется образование округлой формы на тонком основании размером 0,2x0,2x0,4 см, цвета слизистой оболочки, при пальпации безболезненное, подвижное, мягко эластической консистенции.

Со слов пациента 3 года назад прикусил язык, после чего появилось образование. В течение 3 лет не увеличивалось в размере, не беспокоило.

#### **Вопросы**

1. Какой предварительный диагноз можно поставить пациенту?
2. Составьте план обследования и необходимо ли проведение дополнительных исследований?
3. Проведите дифференциальную диагностику.
4. Сформулируйте клинический диагноз и укажите диагностические критерии.
5. Назначьте лечение и обоснуйте его. Какова профилактика данного заболевания?

25. Больной А. 38 лет получил удар в левую половину лица, при этом почувствовал

сильную боль в нижней челюсти. Отмечал кровотечение изо рта, затруднение открывания рта, появилось ощущение неправильного смыкания зубов и потерю чувствительности в области нижней губы и подбородка. Сознания не терял, тошноты и рвоты не было.

**Вопросы**

1. Каков предположительный диагноз?
2. Проведите дифференциальную диагностику заболевания.
3. Консультации врачей каких специальностей необходимо провести для установки окончательного диагноза?
4. Составьте план лечения больного.
5. С чем связано нарушение чувствительности губы и подбородка?

26. В клинику ортопедической стоматологии обратился пациент В. 27 лет. Жалобы: на затрудненное пережевывание пищи. Анамнез заболевания: зубы лечил около 3-ех лет назад. Зуб 4.6 удалили по поводу осложнения кариеса около года назад. Объективно при осмотре:

Зубная формула

О	П/С	П											П/С		
18	17	16	15	14	13	12	11	21	22	23	24	25	26	27	28
48	47	46	45	44	43	42	41	31	32	33	34	35	36	37	38
												О	П	П/С	

Прикус ортогнатический. Слизистая оболочка полости рта бледно-розового цвета, умерено увлажнена. ИРОПЗ 1.6, 2.6, 3.7 80%, вторичный кариес на зубах 1.6, 2.6, 3.7. Зубы 1.5, 3.5 восстановлены световым композитом.

**Вопросы**

1. Поставьте и сформулируйте диагноз.
2. Сформулируйте задачи ортопедического лечения.
3. Составьте план ортопедического лечения.
4. Составьте план терапевтического лечения.
5. Составьте план хирургического лечения.

27. В клинику ортопедической стоматологии обратился больной А., 32 года, с жалобами на разрушение коронковой части зубов 2.4, 2.5, затрудненное пережевывание пищи. Анамнез заболевания: зубы 2.4, 2.5 ранее были неоднократно лечены по поводу кариеса. Около трех лет назад произошло выпадение пломбы в зубе 2.4 и скол стенки зуба 2.5. Объективно при осмотре:

Зубная формула

О											С	С			О
18	17	16	15	14	13	12	11	21	22	23	24	25	26	27	28
48	47	46	45	44	43	42	41	31	32	33	34	35	36	37	38
О													О		

Зубы 2.4, 2.5 разрушены ниже уровня десны на 2 мм, ИРОПЗ -70%. На прицельном R-снимке каналы зубов 2.4, 2.5 запломбированы рентгеноконтрастным материалом до

физиологической верхушки зуба. Зуб 35 выдвинут в сторону дефекта и при смыкании имеется контакт с зубами 2.4 и 2.5.

**Вопросы**

1. Поставьте диагноз.
2. Какие методы диагностики деформаций зубных рядов Вы знаете.
3. Составьте план терапевтического лечения.
4. Составьте план ортопедического лечения.
5. Какие клинические формы вертикального перемещения зубов при утрате антагонистов Вы знаете.

28. В клинику ортопедической стоматологии обратился больной В. 46 лет. Жалобы: на затрудненное пережевывание пищи в связи с отсутствием зубов 3.5, 3.6. Анамнез заболевания: отсутствующие зубы 3.5, 3.6 были удалены вследствие кариеса и его осложнений в течение последних 10 лет. Имеющаяся коронка на зубе 1.6 изготовлена 3 года назад. Объективно при осмотре:

Зубная формула

	К										С					
18	17	16	15	14	13	12	11	21	22	23	24	25	26	27	28	
48	47	46	45	44	43	42	41	31	32	33	34	35	36	37	38	
													О	О	С	О

В полости рта на зубе 1.6 имеется искусственная коронка, отвечающая ортопедическим требованиям.

Зубы 2.5, 2.6 выдвинуты в сторону дефекта, а зубы 3.4, 3.7 наклонены в сторону дефекта. Кариес дентина 2.5, 3.7, 4.3, 4.7.

Прикус ортогнатический.

**Вопросы**

1. Поставьте диагноз.
2. Сформулируйте задачи ортопедического лечения.
3. Составьте план ортопедического лечения.
4. Назовите причину возникновения деформации зубных рядов.
5. К каким группам относятся данные деформации.

29. В клинику ортопедической стоматологии обратилась пациентка Ж. 26 лет. Жалобы: на изменение цвета фронтальной группы зубов верхней челюсти. Анамнез заболевания: зубы 11, 22 лечены по поводу осложнений кариеса. Объективно при осмотре:

Зубная формула

	П										П					
18	17	16	15	14	13	12	11	21	22	23	24	25	26	27	28	
48	47	46	45	44	43	42	41	31	32	33	34	35	36	37	38	

1.2, 2.1 – ранее лечены по поводу кариеса, пломбы занимают значительную часть вестибулярной поверхности. Цвет пломб не соответствует тканям зубов.

По рентгенологическим данным – 11, 22 – каналы корней зубов плотно obturated пломбирочным материалом на всем протяжении, без видимых изменений в периапикальных тканях.

Слизистая оболочка бледно розовая умеренно увлажнена. Определяются твердые и мягкие отложения в области передних зубов на нижней челюсти.

### Вопросы

1. Поставьте диагноз.
2. Сформулируйте задачи ортопедического лечения.
3. Предложите один из возможных планов лечения.
4. Составьте план терапевтического лечения.
5. Перечислите, каким образом выверяются артикуляционные контакты.

30. В клинику ортопедической стоматологии обратилась больная Н. 25 лет. Жалобы: на эстетический дефект и кровоточивость в области зубов 1.1, 1.2. Дискомфорт жевания на левой стороне челюсти.

Анамнез заболевания: у зубов 1.1 и 1.2 пломбы изменились в цвете примерно год назад, кровоточивость появилось сразу после лечения зубов. Зуб 3.5 удалили 6 месяцев назад вследствие кариеса и его осложнений.

Объективно при осмотре:

Зубная формула

П П															
18	17	16	15	14	13	12	11	21	22	23	24	25	26	27	28
48	47	46	45	44	43	42	41	31	32	33	34	35	36	37	38
О															

Зуб 1.1 восстановлен световым композитом по III классу по Блэку, вторичный кариес, прилегание пломбы неудовлетворительное. Зуб 1.2 восстановлен световым композитом по IV классу по Блэку, вторичный кариес, прилегание пломбы неудовлетворительное, отмечается нависающий край пломбы в придесневой области.

Десневой сосочек в области зубов 1.1 и 1.2 отечный, определяется кровоточивость при зондировании в пришеечной области. Пломбы изготовлены единым блоком, при этом отмечается отсутствие места для десневого сосочка.

Гигиена полости рта удовлетворительная. Рентгенологический контроль зубов 1.1 и 1.2 выявил, что ранее проводилось эндодонтическое лечение, корневые каналы запломбированы до апикального отверстия, разряжение в области верхушечных отверстий отсутствует.

В области отсутствующего зуба 3.5 деформаций не наблюдается. Зубы 3.4 и 3.6 интактные.

### Вопросы

1. Поставьте диагноз.
2. Сформулируйте задачи ортопедического лечения.
3. Составьте план ортопедического лечения.
4. Составьте план имплантологического лечения.
5. На какую глубину с точки зрения биомеханики должен погружаться штифт культевой вкладки для обеспечения оптимальных условий функционирования протеза.

31. В клинику ортопедической стоматологии обратилась Больная Я. 37 лет. Жалобы: на эстетический дефект и кровоточивость в области зубов 3.4. Дискомфорт жевания на правой стороне челюсти.

Анамнез заболевания: у зуба 3.4 целостность пломбы нарушена. Слизистая оболочка в области зуба гипертрофированна. Зуб 4.6 удалили 6 месяцев назад вследствие кариеса и

его осложнений.

Объективно при осмотре:

Зубная формула

О															О
18	17	16	15	14	13	12	11	21	22	23	24	25	26	27	28
48	47	46	45	44	43	42	41	31	32	33	34	35	36	37	38
О	О	О									П				О

Зуб 3.4 восстановлен световым композитом по III классу по Блэку, вторичный кариес, прилегание пломбы неудовлетворительное.

Десна в области зуба 3.4 отечна, определяется кровоточивость при зондировании в пришеечной области. Пломбы изготовлены единым блоком с нависающими краями.

Гигиена полости рта удовлетворительная. Рентгенологический контроль зуба 3.4 выявил, что ранее проводилось эндодонтическое лечение, корневой канал запломбирован до апикального отверстия, разряжение в области верхушечного отверстия отсутствует. В области отсутствующих зубов 4.6, 4.7 деформации не выявлено. Зуб 4.5 интактный.

#### Вопросы

1. Поставьте диагноз.
2. Сформулируйте задачи ортопедического лечения.
3. Составьте план ортопедического лечения.
4. Составьте план имплантологического лечения.
5. На какую глубину с точки зрения биомеханики должен погружаться штифт культевой вкладки со штифтом для обеспечения оптимальных условий функционирования протеза.

32. В клинику ортопедической стоматологии обратилась пациентка С. 48 лет. Жалобы: на отсутствие зубов в боковых отделах нижней челюсти и затрудненное пережевывание пищи.

Общие заболевания: сахарный диабет в анамнезе.

Анамнез заболевания: к врачу стоматологу не обращалась 3 года. Последнее удаление зубов 18 и 28 было 4 года назад.

Объективно при осмотре:

Зубная формула

О															О
18	17	16	15	14	13	12	11	21	22	23	24	25	26	27	28
48	47	46	45	44	43	42	41	31	32	33	34	35	36	37	38
О	О	О									П				О

Слизистая оболочка розового цвета. Высота нижнего отдела лица не снижена.

3.5 зуб ранее эндодонтически лечен по поводу острого пульпита, выявлено неплотное прилегание пломбировочного материала к тканям зуба, откол части пломбы.

4.8 – коронковая часть зуба разрушена, ткани корня размягчены. Корень зуба 4.8 располагается вне зубной дуги.

На прицельной рентгенограмме зуба 3.5, 4.5, изменений в периапикальных тканях не

определяется. 4.5, 3.5. - наблюдается полная obtурация корневых каналов пломбировочным материалом на всем протяжении, 4.4 – неполная obtурация, прослеживаются следы пломбировочного материала.

**Вопросы**

1. Поставьте диагноз.
2. Сформулируйте задачи лечения.
3. Составьте план ортопедического лечения.
4. Составьте план терапевтического лечения для подготовки полости рта к ортопедическому лечению.
5. Составьте план хирургической подготовки полости рта к протезированию.

33. В клинику ортопедической стоматологии обратился пациент В. 42 лет. Жалобы: на эстетический дефект зубных рядов.

Общие заболевания: остеопороз в анамнезе.

Анамнез заболевания: зуб на верхней челюсти справа (1.6) удалили в результате осложнений кариеса. К стоматологу-терапевту не обращался примерно два года.

Объективно при осмотре:

Зубная формула

	П/С	О	П/С										П				
18	17	16	15	14	13	12	11	21	22	23	24	25	26	27	28		
48	47	46	45	44	43	42	41	31	32	33	34	35	36	37	38		
		П											П				

Коронковые части зубов 1.7, 1.5 восстановлены композитным материалом, нарушено краевое прилегание пломб, вторичный кариес, анатомическая форма зубов нарушена.

Конфигурация лица не изменена, высота нижнего отдела лица не снижена. Лимфатические узлы при пальпации не увеличены, безболезненны. Открывание рта свободное.

Прикус ортогнатический.

Слизистая оболочка полости рта бледно-розового цвета, умеренно увлажнена, без видимых патологических изменений.

Данные рентгеновских, лабораторных исследований: 1.7, 1.5 – неполная obtурация, следы пломбировочного материала на всем протяжении корневых каналов.

**Вопросы**

1. Поставьте диагноз.
2. Сформулируйте задачи ортопедического лечения.
3. Составьте план ортопедического лечения.
4. Составьте план терапевтического лечения.
5. Показания к изготовлению штифтовых культевых вкладок.

34. В клинику ортопедической стоматологии обратился больной М. 62 лет. Жалобы: на отсутствие зубов в боковых участках обеих челюстей, затрудненное пережевывание пищи.

Анамнез заболевания: последнее ортопедическое лечение проводилось 10 лет назад.

Объективно при осмотре:



### Зубная формула

О	П	О	О	П	К	О	П	П	Р		П	П	О	Р	О
18	17	16	15	14	13	12	11	21	22	23	24	25	26	27	28
48	47	46	45	44	43	42	41	31	32	33	34	35	36	37	38
О	Р	О	О	К							П	П	О	О	О

Слизистая оболочка бледно-розового цвета. В области фронтальных зубов нижней и верхней челюсти слизистая оболочка слегка гиперемирована, отечна, имеются зубные отложения, отмечается атрофия костной ткани на 1/3, в области зубов 3.1, 4.1 на 2/3. Зубы 3.1,4.1 - подвижны.

Высота нижнего отдела лица: разница между положением центральной окклюзии и физиологическим покоем составляет 4-5 мм.

Коронки на зубах 1.3, 4.4 штампованные, покрыты нитрид титановым напылением, дефектны. Корни зубов 2.2, 2.7, 4.7 разрушены, находятся ниже уровня десны.

2.2 – на прицельной рентгенограмме отмечается отломок инструмента в канале, в области верхушки корня разрежение костной ткани с четкими границами, 2 мм в диаметре; на R-грамме 2.7, 4.7 отмечается разрежение костной ткани по бифуркации корней.

#### Вопросы

1. Поставьте диагноз.
2. Сформулируйте задачи лечения.
3. Составьте план ортопедического лечения.
4. Составьте план терапевтического лечения для подготовки полости рта к ортопедическому лечению.
5. Составьте план хирургической подготовки полости рта к протезированию.

35. Пациент А., 32 лет, обратился в стоматологическую клинику. Жалобы: эстетический дефект, на откол коронки 3. 2 зуба.

Анамнез заболевания: откол зуба 3.2 произошел накануне вечером во время приема пищи.

Объективно при осмотре:

### Зубная формула

О	П	П	П										П		О
18	17	16	15	14	13	12	11	21	22	23	24	25	26	27	28
48	47	46	45	44	43	42	41	31	32	33	34	35	36	37	38
О		П							Р				П	П	О

При обследовании обнаружено отсутствие коронки 3.2 зуба, оставшаяся часть ее выступает над уровнем десневого края до 3 мм.

На прицельной рентгенограмме выявлено: корневого канал запломбирован равномерно на всем протяжении до верхушки, периапикальных изменений не визуализируется.

#### Вопросы

1. Определите возможность изготовления культевой штифтовой вкладки в 3.2 зубе.
2. Опишите требования, которые предъявляют к корню при изготовлении культевых штифтовых вкладок.
3. Перечислите возможные методы восстановления 3.2 зуба.

4. Назовите материалы, применяемые при изготовлении культевой штифтовой вкладки.
5. Перечислите клинико-лабораторные этапы восстановления 3.2 зуба культевой штифтовой вкладкой непрямым методом.

36. Больная К. 72 лет обратилась в стоматологическую клинику. Жалобы: на эстетический дефект, затрудненное пережевывание пищи. Анамнез заболевания: зубы удалялись в течение жизни из-за кариеса и его осложнений, зубными протезами ранее не пользовалась. Объективно при осмотре:

Зубная формула

О	О	О	Р	Р	О	О	О	Р	О	О	О	О	О	О	О
18	17	16	15	14	13	12	11	21	22	23	24	25	26	27	28
48	47	46	45	44	43	42	41	31	32	33	34	35	36	37	38
О	О	О	О	О	О	О	О	О	О	О	О	О	О	О	О

При внешнем осмотре отмечается снижение высоты нижнего отдела лица, выраженность носогубных и подбородочной складок, трещины в углах рта, открывание рта свободное, безболезненное. Подчелюстные лимфатические узлы пальпируются, безболезненны, с окружающими тканями не спаяны.

Осмотр верхней челюсти: альвеолярный отросток значительно и неравномерно атрофирован. Скат альвеолярного отростка - пологий; гребень альвеолярного отростка - острый. Имеются корни зубов 1.5, 1.4, 2.1. Позадимолярные бугры сохранены, округлые с обеих сторон. Свод твердого неба выпуклый. Небо плоское. Уздечка верхней губы и щечно-альвеолярные складки прикрепляются близко к вершине альвеолярного отростка.

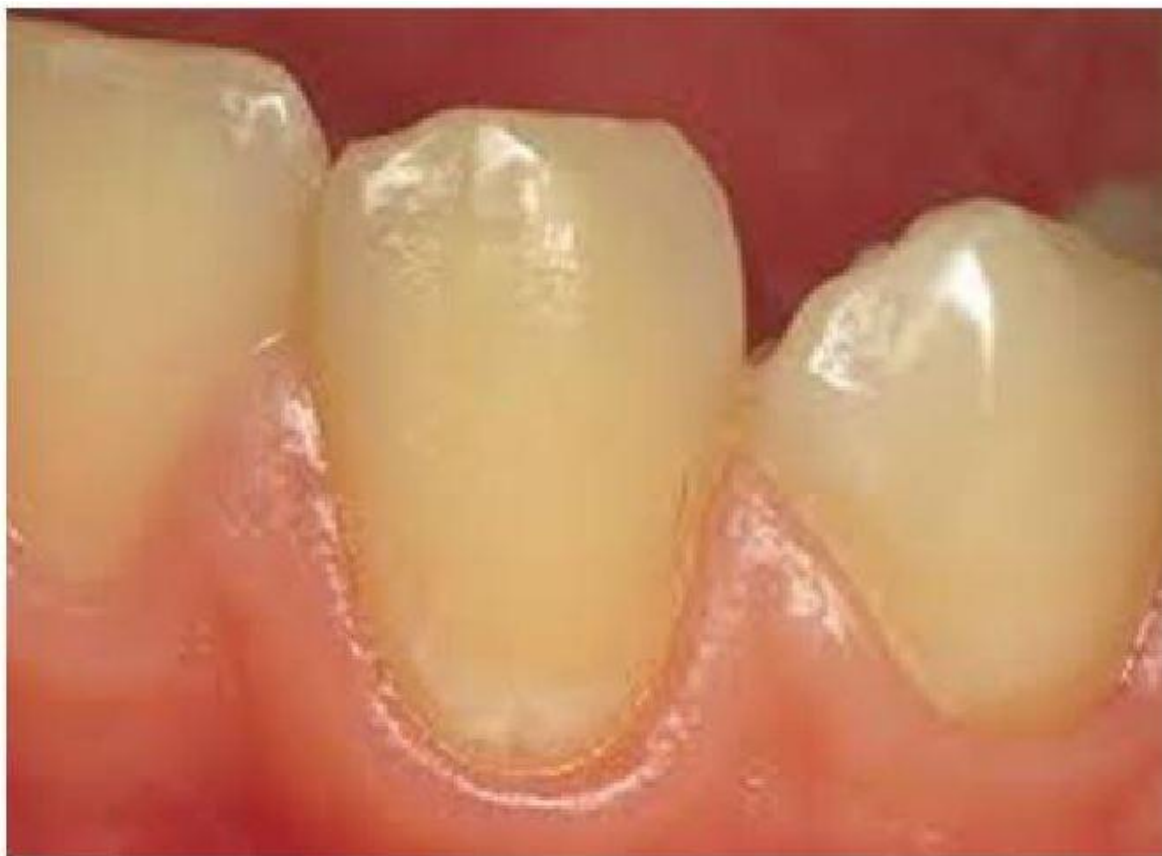На прицельных рентгенограммах: 1.5, 1.4, 2.1. – определяются изменения в периапикальных тканях, разрежение костной ткани от 2 мм до 4 мм; неполная obturation корневых каналов пломбировочным материалом.

Осмотр нижней челюсти: альвеолярная часть резко атрофирована, особенно в боковых отделах. Скат – пологий, в переднем отделе отмечается «болтающийся гребень». Позадимолярные бугорки сохранены, подвижны, округлой формы. Внутренние косые линии выражены, острые, покрытые тонкой слизистой оболочкой, при ее пальпации отмечается болезненность.

**Вопросы**

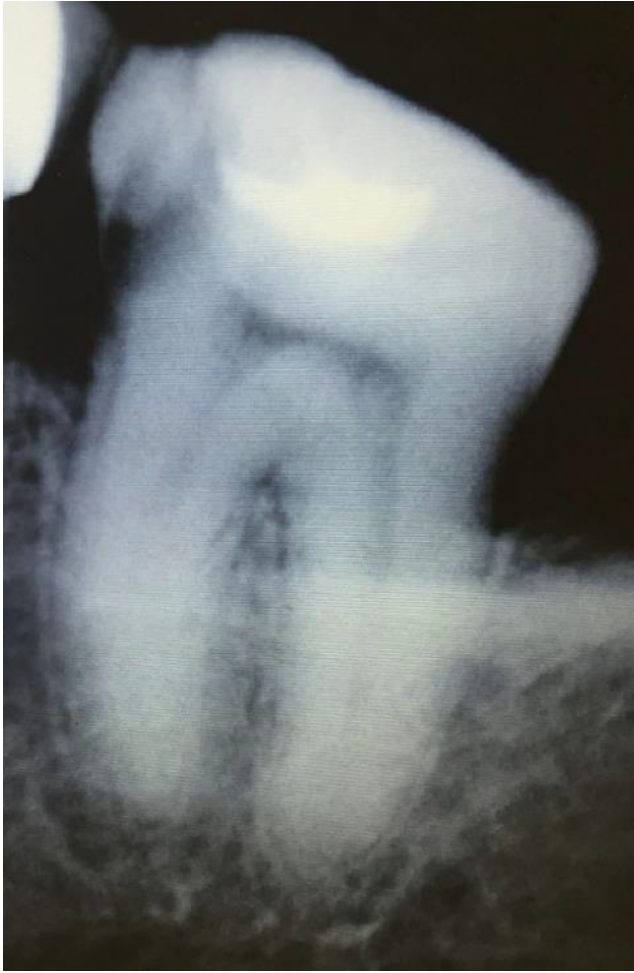1. Поставьте диагноз.
2. Сформулируйте задачи ортопедического лечения.
3. Составьте план лечения.
4. Расскажите об особенности получения функционального оттиска при наличии чрезмерно подвижной слизистой оболочки.
5. Перечислите фазы адаптации к съемным протезам.

37. Пациентка Д. 22 лет обратилась в клинику с целью профилактического осмотра. Жалоб не предъявляет. Объективно: 3.3 зуб – на вестибулярной поверхности в пришеечной области определяется нечетко отграниченный участок серовато-белого цвета. Реакция на температурные раздражители незначительная, быстро проходящая после устранения раздражителя. Потери эпителиального прикрепления нет, в пришеечной области всех зубов определяется наличие мягкого зубного налета.



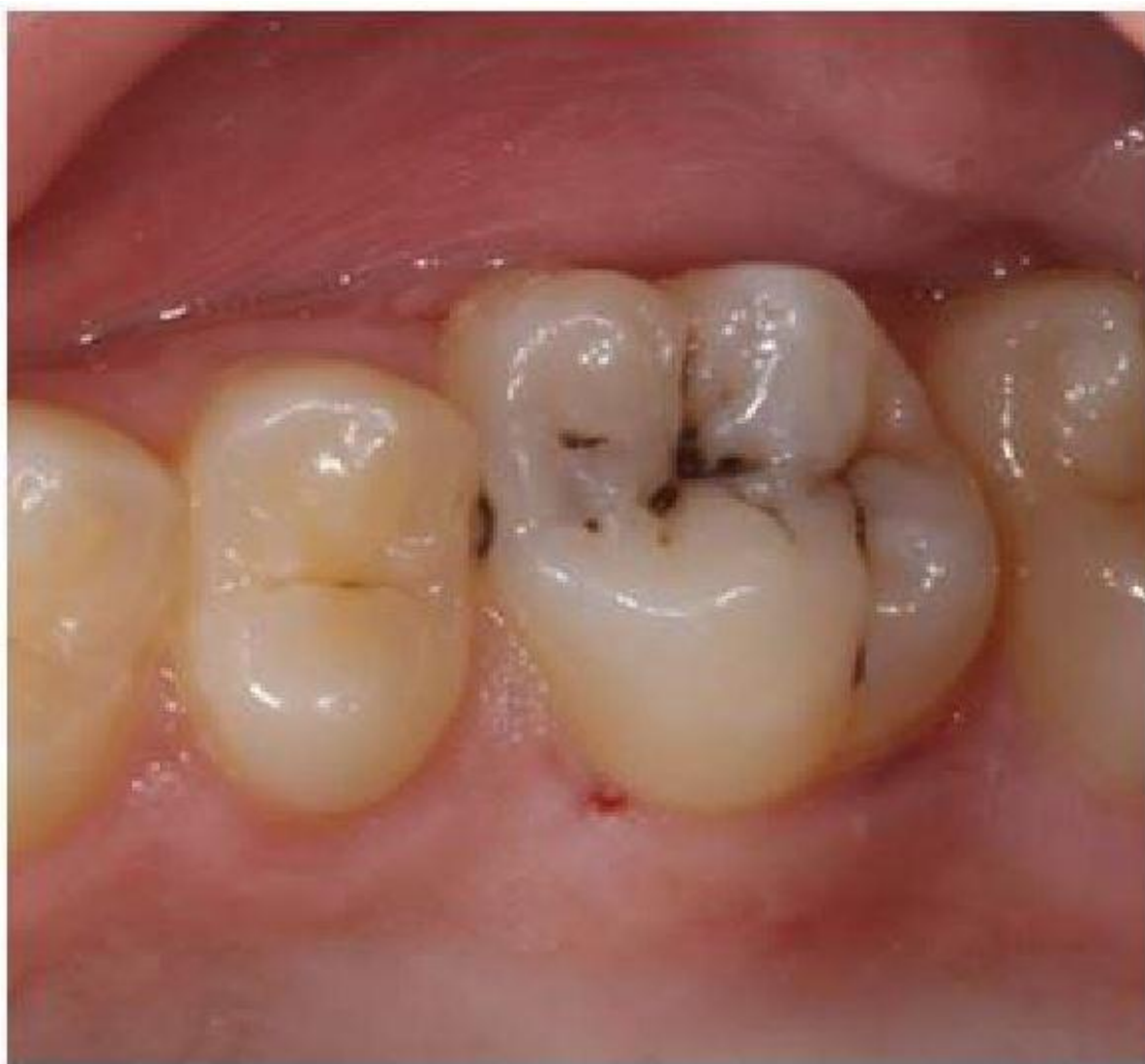### **Вопросы**

1. Поставьте диагноз.
  2. Укажите необходимые дополнительные методы обследования.
  3. Проведите дифференциальную диагностику.
  4. Составьте план лечения.
  5. Меры профилактики, рекомендованные в указанном случае.
38. Пациентка К. 35 лет обратилась в клинику с жалобами на ноющие боли в области нижней челюсти слева, усиливающиеся к вечеру. Данные жалобы появились 3 дня назад.
- Объективно: зуб 3.7 – на жевательной поверхности пломба с нарушением краевого прилегания, на медиальной контактной поверхности кариозная полость, заполненная остатками пищи и размягченным дентином. Зондирование кариозной полости болезненно в одной точке, перкуссия слегка болезненна. Холодовая проба – положительная, со следовой реакцией.
- На представленной внутриворотной контактной рентгенограмме зуба 3.7 определяется на жевательной поверхности пломбировочный материал, на медиальной поверхности кариозная полость прилежит к полости зуба, в периапикальных тканях изменения отсутствуют.



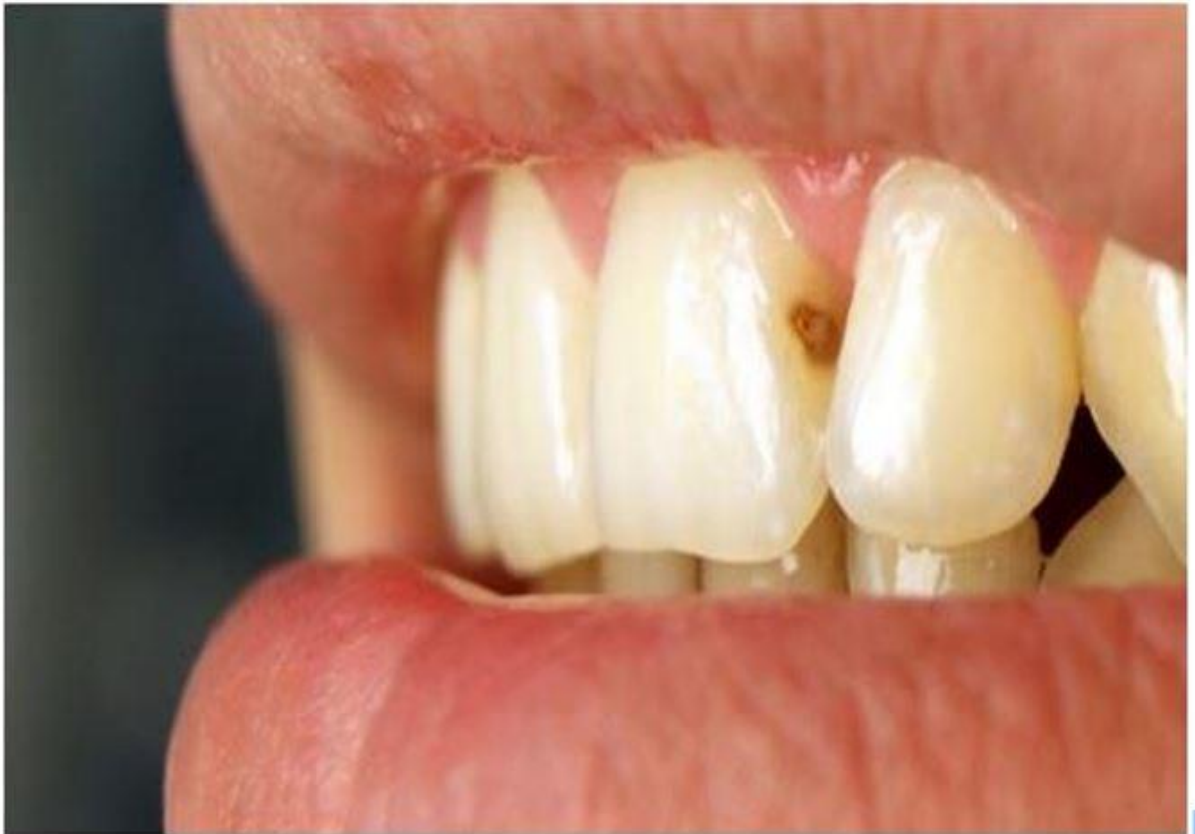### Вопросы

1. Поставьте диагноз.
  2. Укажите дополнительные методы исследования при данной патологии.
  3. Перечислите методы лечения, возможные в данной клинической ситуации.
  4. Назовите препараты для ирригации корневых каналов при эндодонтическом лечении.
  5. Назовите основные этапы эндодонтического лечения.
39. Пациентка П. 23 года обратилась в клинику с жалобой на попадание пищи между зубами верхней челюсти справа, периодически возникающую кратковременную боль при приёме холодной и сладкой воды и пищи. Впервые ощущение возникли около 2 месяцев назад. Объективно: 2.6 зуб– на окклюзионной и медиальной контактной поверхностях кариозная полость средней глубины, выполненная размягчённым и пигментированным дентином. Зондирование болезненное по стенкам кариозной полости. Перкуссия зуба безболезненная. Реакция на холод кратковременная.



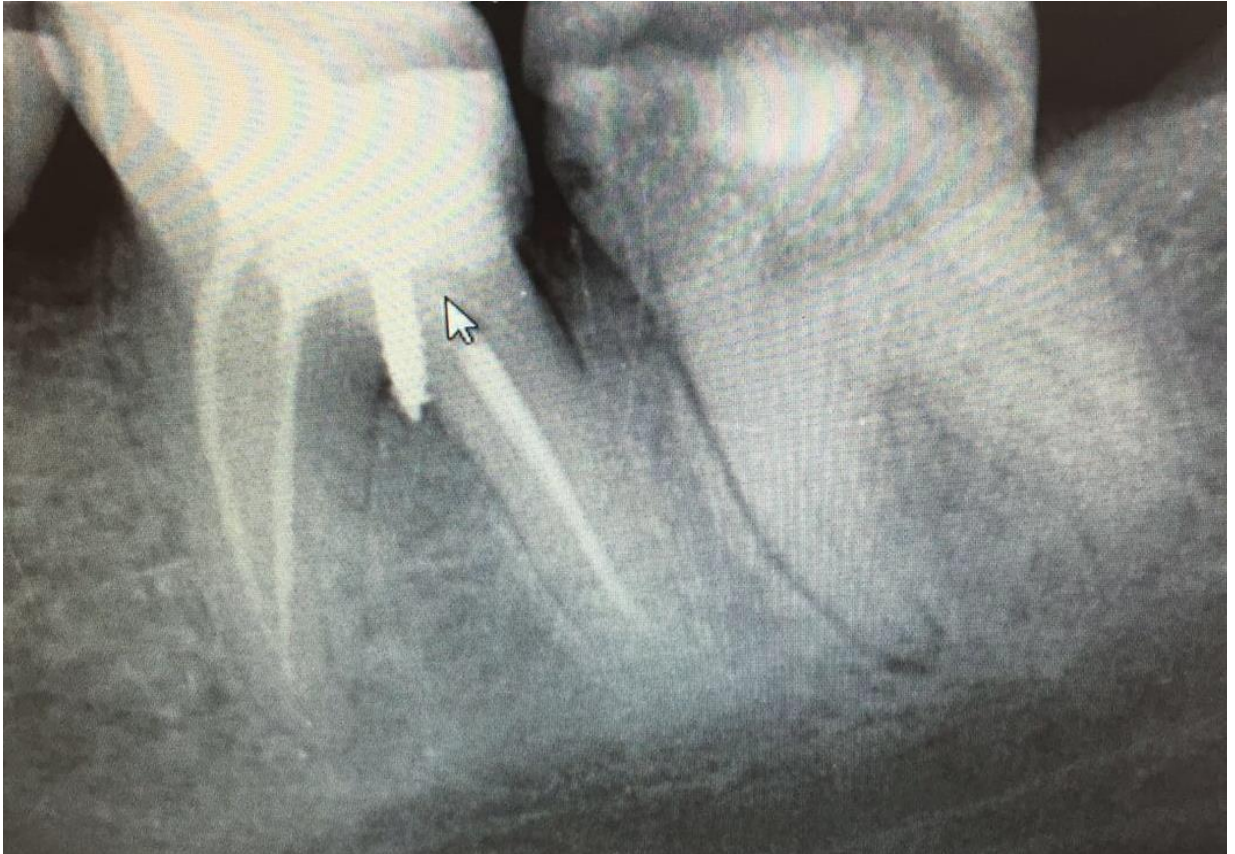
### **Вопросы**

1. Поставьте диагноз.
  2. Укажите необходимые дополнительные методы обследования.
  3. Проведите дифференциальную диагностику.
  4. Составьте план лечения.
  5. Перечислите возможные ошибки при пломбировании кариозной полости II класса по Блэку 2.6 зуба.
40. Пациент Ч. 28 лет обратился в клинику с жалобами на эстетический дефект в области фронтальных зубов, кратковременную, быстропроходящую боль при приёме сладкой или холодной пищи. В анамнезе ортодонтическое лечение с использованием несъёмного аппарата. Объективно: 2.1 зуб– на дистальной контактной поверхности кариозная полость средней глубины, выполненная пигментированным и размягчённым дентином. Зондирование дна и стенок кариозной полости болезненное. Перкуссия зуба безболезненная



### Вопросы

1. Поставьте диагноз.
  2. Укажите необходимые дополнительные методы обследования.
  3. Проведите дифференциальную диагностику.
  4. Составьте план лечения.
  5. Укажите последовательность этапов пломбирования данной полости.
41. Пациент П., 43 года, обратился с жалобами на боль при накусывании на зуб 3.6, наличие свища на десне.  
Из анамнеза: ранее зуб 3.6. был лечен эндодонтически.  
Объективно: зуб 3.6 – коронка зуба значительно разрушена, восстановлена пломбой. Перкуссия болезненна. В области фуркации корней зуба 3.6. определяется свищевой ход с гнойным отделяемым. Пальпация по переходной складке болезненна.  
На внутриротовой контактной рентгенограмме зуба 3.6 дистальный и медиально-язычный каналы запломбированы до физиологической верхушки, передне-щечный корневой канал запломбирован не до верхушки. Очаг деструкции костной ткани в области переднего корня с четкими контурами, размером 3x4 мм. В области фуркации корней определяется анкерный штифт, очаг деструкции костной ткани без четких контуров.



### Вопросы

1. Поставьте предварительный диагноз.
2. Определите план лечения зуба 3.6.
3. Назовите основные этапы эндодонтического лечения.
4. Назовите препараты для ирригации корневых каналов при эндодонтическом лечении.
5. Назовите ошибки и осложнения, возникающие в процессе инструментальной обработки корневых каналов.

42. Пациентка А. 66 лет направлена к хирургу-стоматологу для хирургической санации полости рта (удаление зубов 17, 14, 13, 21, 35, 36, 37, 45) перед ортопедическим лечением. Страдает сахарным диабетом, систематически наблюдается у эндокринолога. Развитие настоящего заболевания: на протяжении последних 15 лет болели и разрушались зубы верхней и нижней челюстей. Перенесенные и сопутствующие заболевания: аллергия на новокаин. ВИЧ, сифилис, гепатиты отрицает. Сахарный диабет 1-го типа. Общее состояние удовлетворительное. Температура тела 36,5 С. При осмотре: конфигурация лица не изменена. Открывание рта свободное, безболезненное, в полном объеме. Регионарные лимфатические узлы не пальпируются. В полости рта: коронковые части зубов 17, 14, 13, 21, 35, 36, 37, 45 полностью разрушены. Слизистая оболочка в области этих зубов рыхлая, слабо гиперемирована.

Зубная формула:

0	R	0	0	R	R	П	П	R	П	П	0	0	0	0	0
8	7	6	5	4	3	2	1	1	2	3	4	5	6	7	8
0	0	0	R	П				0	0	П		П	R	R	R

Диагноз: хронический периодонтит зубов 17, 14, 13, 21, 35, 36, 37, 45.

### Вопросы

1. Какие мероприятия необходимо провести перед удалением зубов?

2. Сколько зубов можно удалить пациентке за одно посещение?
3. Составьте план комплексного лечения врачами-стоматологами различного профиля.
- 4.
5. Обоснуйте надобность назначения антибактериальной терапии.
6. Перечислите возможные местные осложнения, учитывая характер сопутствующего заболевания.

43. Больной Г. 31 года обратился к стоматологу с целью профилактического осмотра. Жалоб нет.  
 Развитие настоящего заболевания: явился с целью профилактического осмотра.  
 Перенесенные и сопутствующие заболевания: аллергия на пенициллины. Считает себя практически здоровым.  
 Общее состояние удовлетворительное.  
 При осмотре: конфигурация лица не изменена. Открывание рта свободное, безболезненное, в полном объеме. Регионарные лимфатические узлы не пальпируются.  
 В полости рта: на зубе 24 пломба по 1 классу, зуб изменен в цвете. Перкуссия его безболезненна. Слизистая оболочка бледно-розового цвета, умеренно увлажнена.

Зубная формула:

0	П	С									П		П		0
8	7	6	5	4	3	2	1	1	2	3	4	5	6	7	8
0		0											0	П	0

На рентгенограмме: у верхушки корня зуба 24 отмечается очаг разряжения костной ткани с четкими контурами, 3мм в диаметре. Канал зуба не запломбирован.  
 ЭОД зуба 24 – более 100 мА.

#### Вопросы

1. Поставьте диагноз.
  2. Проведите дифференциальную диагностику.
  3. Составьте план комплексного лечения врачами-стоматологами различного профиля.
  4. Обоснуйте последовательность хирургических этапов лечения.
  5. Перечислите возможные местные и общие осложнения.
44. Пациентка Е. 53 лет жалоб не предъявляет. Обратилась к стоматологу с целью осмотра и санации полости рта.  
 Развитие настоящего заболевания: явилась с целью профилактического осмотра и санации полости рта.  
 Перенесенные и сопутствующие заболевания: аллергические реакции отрицает. ИБС, гипертоническая болезнь.  
 Общее состояние удовлетворительное. Температура тела 36,6° С.  
 При осмотре: конфигурация лица не изменена. Открывание рта свободное, безболезненное, в полном объеме. Регионарные лимфатические узлы не пальпируются.  
 В полости рта: отмечается наличие твердого зубного налета в области фронтальных зубов нижней челюсти с язычной стороны.

Зубная формула:

0		С									0		С		0
8	7	6	5	4	3	2	1	1	2	3	4	5	6	7	8
0		П		Р									0	С	0

На рентгенограмме: обнаружен полностью сформированный, непрорезавшийся, горизонтально расположенный в альвеолярном отростке тела верхней челюсти 23 зуб.  
 Пациентка направлена к стоматологу-хирургу для удаления зуба 23.



### Вопросы

1. Поставьте диагноз.
  2. Проведите дифференциальную диагностику.
  3. Составьте план комплексного лечения врачами-стоматологами различного профиля.
  4. Обоснуйте последовательность хирургических этапов лечения.
  5. Перечислите возможные местные и общие осложнения.
45. Пациентка О. 23 лет обратилась в клинику с жалобами на общее недомогание, резкое ограничение открывания рта, боль в области нижней челюсти справа. Боль усиливается при открывании рта, иррадирует в ухо.  
Развитие настоящего заболевания: периодически беспокоили боли в области нижней челюсти справа. Три дня тому назад после купания в холодной воде вновь появилась боль, перестал открываться рот, стала нарастать припухлость тканей околоушной области.  
Перенесенные и сопутствующие заболевания: со слов пациентки считает себя практически здоровой. Сифилис, ВИЧ, гепатиты отрицает.  
Общее состояние удовлетворительное. Температура тела 38,2° С, пульс 88 в минуту, АД – 130/65 мм рт.ст  
Местный статус: в области угла нижней челюсти справа болезненный при пальпации инфильтрат. Кожа над ним слегка гиперемирована, подвижна. Открывание рта – 7 мм. Слизистая оболочка в области зуба 48 с прорезавшимися дистальными буграми, гиперемирована, инфильтрирована. Перкуссия 47 зуба резко болезненна.

Зубная формула:

0													п	0	
18	17	16	15	14	13	12	11	21	22	23	24	25	26	27	28
48	47	46	45	44	43	42	41	31	32	33	34	35	36	37	38
с													п	п/с	

### Вопросы

1. Поставьте диагноз и укажите наиболее существенные для данного заболевания симптомы.
  2. Проведите дифференциальную диагностику.
  3. Составьте план комплексного лечения врачами-стоматологами различного профиля.
  4. Обоснуйте последовательность хирургических этапов лечения.
  5. Перечислите возможные местные и общие осложнения.
46. Пациент К. 19 лет обратился к хирургу-стоматологу с жалобами на тупые, ноющие боли в области нижней челюсти слева  
Развитие настоящего заболевания: боли беспокоят в течение 2-х дней.  
Перенесенные и сопутствующие заболевания: со слов пациента, считает себя практически здоровым. Сифилис, ВИЧ, гепатиты отрицает.  
Местный статус: общее состояние удовлетворительное, конфигурация лица изменена за счет отека в области угла нижней челюсти слева, повышение температуры тела до 37,3°С. Регионарные лимфатические узлы слева увеличены, не спаяны с окружающими тканями, болезненные при пальпации.  
В полости рта: визуализируются два медиальных бугра 38 зуба, дистальные бугры покрыты слизистой оболочкой, которая гиперемирована, отёчна. При надавливании на слизистую оболочку, покрывающую дистальные бугры 38 зуба, из-под нее выделяется серозный экссудат.

Зубная формула:

0	0	п	п	п								к	к		0
18	17	16	15	14	13	12	11	21	22	23	24	25	26	27	28
48	47	46	45	44	43	42	41	31	32	33	34	35	36	37	38
0	0	п									0		п	п	0

### Вопросы

1. Поставьте диагноз и укажите наиболее существенные для данного заболевания симптомы.
  2. Проведите дифференциальную диагностику.
  3. Составьте план комплексного лечения врачами-стоматологами различного профиля.
  4. Обоснуйте последовательность хирургических этапов лечения.
  5. Перечислите возможные местные и общие осложнения.
47. Пациент Ф. 35 лет обратился с жалобами на боли в области верхней челюсти слева, отек, припухлость щеки.  
 Развитие настоящего заболевания: последнее посещение врача-стоматолога было около 5 лет назад.  
 Перенесенные и сопутствующие заболевания: со слов пациента, считает себя практически здоровым. Сифилис, ВИЧ, гепатиты отрицает.  
 Местный статус: конфигурация лица изменена за счёт коллатерального отёка мягких тканей щечной и околоушно-жевательной областей слева, кожа в цвете не изменена. Поднижнечелюстные лимфатические узлы увеличены, болезненны.  
 В полости рта: определяется гиперемия и отёк слизистой оболочки, выбухание переходной складки в области верхней челюсти слева в проекции 25, 26, 27 зубов. Коронка 27 зуба полностью разрушена, перкуссия болезненна. По данным рентгенограммы в проекции верхушки небного корня 27 зуба имеется очаг деструкции костной ткани с нечеткими ровными контурами.

Зубная формула:

0	0	п	п	п								п	п/с	Pt	0
18	17	16	15	14	13	12	11	21	22	23	24	25	26	27	28
48	47	46	45	44	43	42	41	31	32	33	34	35	36	37	38
0	0	п									0		п	п	0

### Вопросы

1. Поставьте диагноз и укажите наиболее существенные для данного заболевания симптомы.
  2. Проведите дифференциальную диагностику.
  3. Составьте план комплексного лечения врачами-стоматологами различного профиля.
  4. Обоснуйте последовательность хирургических этапов лечения.
  5. Перечислите возможные местные и общие осложнения.
48. Пациентка С., 42 года, обратилась с жалобами на отёк, боли в области нижней губы, подбородка, повышение температура тела до 37,7°C.  
 Развитие настоящего заболевания: первые признаки заболевания отмечает со вчерашнего дня.  
 Перенесенные и сопутствующие заболевания: со слов пациентки, считает себя практически здоровой. Сифилис, ВИЧ, гепатиты отрицает.  
 Местный статус: общее состояние удовлетворительное, конфигурация лица изменена за счет коллатерального отека в области нижней губы, подбородка. Регионарные лимфатические узлы увеличены, не спаяны с окружающими тканями, при пальпации

болезненные. Открывание рта не ограничено.

В полости рта: в проекции зубов 42, 41, 31, 32 слизистая оболочка гиперемирована, инфильтрирована, отёчна. 41 зуб подвижен II степени, перкуссия его болезненна. По данным рентгенограммы в проекции верхушки корня 41 зуба определяется очаг деструкции костной ткани с нечеткими ровными контурами.

Зубная формула:

0	0	к	к			к	к	к	к			к	к	к	0	
18	17	16	15	14	13	12	11	21	22	23	24	25	26	27	28	
48	47	46	45	44	43	42	41	31	32	33	34	35	36	37	38	
0	0	к	к				2					п	п	к	к	0
							ст									

### Вопросы

1. Поставьте диагноз и укажите наиболее существенные для данного заболевания симптомы.
  2. Проведите дифференциальную диагностику.
  3. Составьте план комплексного лечения врачами-стоматологами различного профиля.
  4. Обоснуйте последовательность хирургических этапов лечения.
  5. Перечислите возможные местные и общие осложнения.
49. Пациентка В. 35 лет обратилась к стоматологу-хирургу по поводу острой боли в зубах на верхней челюсти справа, отек мягких тканей лица, повышение температура тела до 38°C.

Развитие настоящего заболевания: год назад была проведена операция резекции верхушки корня зуба 13 и цистэктомия.

Перенесенные и сопутствующие заболевания: со слов пациентки, считает себя практически здоровой. Сифилис, ВИЧ, гепатиты отрицает.

Местный статус: конфигурация лица изменена за счёт коллатерального отека мягких тканей подглазничной, щечной областей справа.

В полости рта: слизистая оболочка альвеолярного отростка в области зубов 13, 14, 15 гиперемирована, отёчна, цианотична как с вестибулярной, так и с небной стороны. Зубы 13, 14, 15 подвижны, перкуссия болезненна. По данным рентгенограммы: в области верхушек корней 14 зуба определяется очаг деструкции костной ткани с нечёткими контурами в виде «языков пламени».

Зубная формула:

0			п	п	п								к		0	
18	17	16	15	14	13	12	11	21	22	23	24	25	26	27	28	
48	47	46	45	44	43	42	41	31	32	33	34	35	36	37	38	
0		к										п	п		к	0

### Вопросы

1. Поставьте диагноз и укажите наиболее существенные для данного заболевания симптомы.
  2. Проведите дифференциальную диагностику.
  3. Составьте план комплексного лечения врачами-стоматологами различного профиля.
  4. Обоснуйте последовательность хирургических этапов лечения.
  5. Перечислите возможные местные и общие осложнения.
50. Пациент А. 65 лет обратился с жалобами на постоянную ноющую боль в области лунки удаленного зуба 4.7 с иррадиацией в ухо, запах изо рта.

Развитие настоящего заболевания: со слов пациента, 3 дня назад был удален зуб 4.7 по поводу хронического периодонтита. Со вчерашнего вечера боль усилилась.

Перенесенные и сопутствующие заболевания: со слов пациента гипертоническая болезнь, гастрит. Вич, сифилис, гепатит отрицает. Аллергоanamнез не отягощен.

Общее состояние удовлетворительное. Температура тела 36.9°C.

Местный статус: конфигурация лица не изменена. Открывание рта свободное. Поднижнечелюстные лимфатические узлы справа увеличены, слабо болезненны при пальпации, не спаяны с окружающими тканями.

В полости рта: края лунки удаленного зуба 4.7 покрыты фибринозным налетом. В альвеоле удаленного зуба 4.7 сгусток отсутствует, лунка заполнена остатками пищи. Слизистая оболочка в области лунки удаленного зуба 4.7 гиперемирована, отечна, болезненна при пальпации.

Зубная формула:

0	0	0	0	К	К	К	К	К	К	К	0	0	0	0	0
8	7	6	5	4	3	2	1	1	2	3	4	5	6	7	8
0	0	0	К	К							П	К	К	0	0

### Вопросы

1. Поставьте диагноз и укажите наиболее существенные для данного заболевания симптомы.
2. Проведите дифференциальную диагностику.
3. Составьте план комплексного лечения врачами-стоматологами различного профиля.
4. Обоснуйте последовательность хирургических этапов лечения.
5. Перечислите возможные местные и общие осложнения.

51. Пациент К. 52 лет обратился с жалобами на постоянную боль в верхней челюсти, отечность щеки справа, повышение температуры тела.

Развитие настоящего заболевания: со слов пациента, неделю назад появилась боль в зубе 1.6, спустя 3 дня появилась припухлость в щечной области справа, боль в зубе уменьшилась, но появилась боль в челюсти справа. В течение 3-х дней пациент прикладывал к щеке согревающие компрессы. Самочувствие ухудшилось.

Перенесенные и сопутствующие заболевания: со слов пациента гипертоническая болезнь. Вич, сифилис, гепатит отрицает. Аллергоanamнез не отягощен.

Общее состояние удовлетворительное. Температура тела 37.8°C.

Местный статус: конфигурация лица изменена за счет припухлости в щечной области, кожа в цвете не изменена, собирается в складку, пальпация болезненна. Открывание рта свободное. Поднижнечелюстные лимфатические узлы справа увеличены, болезненны, не спаяны с окружающими тканями.

В полости рта: отмечается выбухание переходной складки в области зубов 1.5, 1.6, 1.7, слизистая оболочка гиперемирована, при пальпации отмечается болезненный инфильтрат, определяется флюктуация. Зуб 1.6 покрыт металлокерамической коронкой, перкуссия зуба болезненна, перкуссия зубов 1.5, 1.7 безболезненна.

Зубная формула:

0	П	К	П				П			К	К	И	К	0	0
8	7	6	5	4	3	2	1	1	2	3	4	5	6	7	8
0	К	П	К								П	К	К	0	0

### Вопросы

1. Поставьте диагноз и укажите наиболее существенные для данного заболевания симптомы.
2. Проведите дифференциальную диагностику.
3. Составьте план комплексного лечения врачами-стоматологами различного профиля.

4. Обоснуйте последовательность хирургических этапов лечения.
5. Перечислите возможные местные и общие осложнения.

52. Пациентка М. 36 лет обратилась с жалобами на постоянную острую боль в правой половине нижней челюсти.

Развитие настоящего заболевания: со слов пациентки, 5 дней назад появилась боль в зубе 4.7. Зуб 4.7 ранее был лечен. Спустя 2 дня появилась припухлость в щечной области справа, боль в нижней челюсти справа. К врачу не обращалась.

Перенесенные и сопутствующие заболевания: со слов пациентки, практически здорова. Вич, сифилис, гепатит отрицает. Аллергоanamнез не отягощен.

Общее состояние удовлетворительное. Температура тела 37.5°C.

Местный статус: конфигурация лица изменена за счет припухлости в щечной области справа. Кожа в цвете не изменена, собирается в складку, глубокая пальпация щечной области болезненна. Открывание рта свободное. Поднижнечелюстные лимфатические узлы справа увеличены, болезненны при пальпации, не спаяны с окружающими тканями.

В полости рта: зуб 4.7 запломбирован, перкуссия болезненна. Зубы 4.5, 4.6 интактны, перкуссия безболезненна.

На прицельной рентгенограмме: у верхушки дистального корня разрежение костной ткани с нечеткими контурами, канал корня запломбирован на 1/2 длины.

Зубная формула:

0																	П	0
8	7	6	5	4	3	2	1	1	2	3	4	5	6	7	8			8
0																	П	0

#### Вопросы

1. Поставьте диагноз и укажите наиболее существенные для данного заболевания симптомы.
2. Проведите дифференциальную диагностику.
3. Составьте план комплексного лечения врачами-стоматологами различного профиля.
4. Обоснуйте последовательность хирургических этапов лечения.
5. Перечислите возможные местные и общие осложнения.

53. Пациент К. 42 лет обратился с жалобами на периодическую ноющую боль в зубе 3.5, усиливающуюся при накусывании, а также наличие образования на нижней челюсти слева.

Развитие настоящего заболевания: со слов пациента, периодические боли беспокоят последний месяц. Неделю назад боль усилилась, появилось образование на нижней челюсти слева, спустя 5 дней боль уменьшилась. Ранее зуб 3.5 был лечен. Перенесенные и сопутствующие заболевания: со слов пациента практически здоров. Вич, сифилис, гепатит отрицает. Аллергоanamнез не отягощен.

Общее состояние удовлетворительное. Температура тела 36.7°C.

Местный статус: конфигурация лица не изменена. Открывание рта свободное. Регионарные лимфатические узлы не увеличены, при пальпации безболезненны, подвижны.

В полости рта: зуб 3.5 покрыт металлокерамической коронкой, перкуссия слабо болезненна. В проекции верхушки корня 3.5 свищевой ход, из которого выбухают грануляции. Слизистая оболочка в области зуба 3.5 гиперемирована, отечна, слабо болезненна при пальпации. Перкуссия зуба 3.5 слабо болезненна.

На прицельной рентгенограмме зуба 3.5: разрежение костной ткани у верхушки корня зуба 3.5 с нечеткими контурами.

Зубная формула:

С		П												П	П	П
8	7	6	5	4	3	2	1	1	2	3	4	5	6	7	8	
		П	П									К	П	С	С	

### Вопросы

1. Поставьте диагноз и укажите наиболее существенные для данного заболевания симптомы.
  2. Проведите дифференциальную диагностику.
  3. Составьте план комплексного лечения врачами-стоматологами различного профиля.
  4. Обоснуйте последовательность хирургических этапов лечения.
  5. Перечислите возможные местные и общие осложнения.
54. Пациентка А. 25 лет обратилась с жалобами на наличие безболезненного образования шаровидной формы в области слизистой оболочки нижней губы. Развитие настоящего заболевания: со слов пациентки, месяц назад сильно прикусила губу, после чего через несколько дней появилось образование, постепенно увеличивалось в размерах. Перенесенные и сопутствующие заболевания: со слов пациентки, практически здорова. Вич, сифилис, гепатит отрицает. Аллергоanamнез не отягощен. Общее состояние удовлетворительное. Температура тела 36.7°C. Местный статус: конфигурация лица не изменена. Открывание рта свободное. Регионарные лимфатические узлы при пальпации не увеличены, безболезненны, подвижны. В полости рта: на внутренней поверхности нижней губы слева определяется образование округлой формы диаметром около 1 см., мягкоэластической консистенции, безболезненно при пальпации. Слизистая оболочка над образованием бледно-розового цвета, умеренно увлажнена.

Зубная формула:

П														П	
8	7	6	5	4	3	2	1	1	2	3	4	5	6	7	8
		П													

### Вопросы

1. Поставьте диагноз и укажите наиболее существенные для данного заболевания симптомы.
  2. Проведите дифференциальную диагностику.
  3. Составьте план комплексного лечения врачами-стоматологами различного профиля.
  4. Обоснуйте последовательность хирургических этапов лечения.
  5. Перечислите возможные местные и общие осложнения.
55. Пациент О. 26 лет обратился с жалобами на безболезненное образование шаровидной формы на внутренней поверхности нижней губы справа. Развитие настоящего заболевания: со слов пациента, образование появилось 6 месяцев назад. Пациент несколько раз прикусывал его, после чего выделялась вязкая слюна, а образование исчезало, затем через несколько дней появлялось вновь. Перенесенные и сопутствующие заболевания: со слов пациента, практически здоров. Вич, сифилис, гепатит отрицает. Аллергоanamнез не отягощен. Общее состояние удовлетворительное. Температура тела 36.7°C. Местный статус: конфигурация лица изменена за счет незначительной припухлости нижней губы справа. Открывание рта свободное. Регионарные лимфатические узлы не увеличены, безболезненны при пальпации, не спаяны с окружающими тканями. В полости рта: в толще нижней губы определяется шаровидное образование диаметром

около 3 см, слизистая оболочка над образованием синюшного оттенка. Образование мягкоэластической консистенции, безболезненно при пальпации, не спаяно с окружающими тканями.

Зубная формула:

0		П													0
8	7	6	5	4	3	2	1	1	2	3	4	5	6	7	8
		С											П	П	

### Вопросы

1. Поставьте диагноз и укажите наиболее существенные для данного заболевания симптомы.
  2. Проведите дифференциальную диагностику.
  3. Составьте план комплексного лечения врачами-стоматологами различного профиля.
  4. Обоснуйте последовательность хирургических этапов лечения.
  5. Перечислите возможные местные и общие осложнения.
56. Пациент В. 33 лет обратился с жалобами на боль, распирающее и появление припухлости в поднижнечелюстной области слева во время приема пищи. Развитие настоящего заболевания: последние 2 дня пациент отмечает появление болезненной припухлости в поднижнечелюстной области слева во время приема пищи. В течение 10-15 минут припухлость исчезает. Перенесенные и сопутствующие заболевания: со слов пациента, практически здоров. Вич, сифилис, гепатит отрицает. Аллергоанамнез не отягощен. Общее состояние удовлетворительное. Температура тела 36.9°C. Местный статус: конфигурация лица не изменена. Открывание рта свободное. Регионарные лимфатические узлы не увеличены, безболезненны при пальпации, не спаяны с окружающими тканями. В полости рта: слизистая оболочка полости рта бледно-розового цвета, умеренно увлажнена, без признаков воспаления. При массаже поднижнечелюстной слюнной железы слева выделяется прозрачная слюна в умеренном количестве. При бимануальной пальпации по ходу поднижнечелюстного протока слева в передней трети определяется небольшое ограниченное уплотнение. При зондировании протока определяется шероховатое образование.

Зубная формула:

0	П	П													0
8	7	6	5	4	3	2	1	1	2	3	4	5	6	7	8
		С											П		

### Вопросы

1. Поставьте диагноз и укажите наиболее существенные для данного заболевания симптомы.
  2. Проведите дифференциальную диагностику.
  3. Составьте план комплексного лечения врачами-стоматологами различного профиля.
  4. Обоснуйте последовательность хирургических этапов лечения.
  5. Перечислите возможные местные и общие осложнения.
57. Пациент М. 36 лет обратился с жалобами на болезненную припухлость в поднижнечелюстной области справа, повышение температуры тела. Развитие настоящего заболевания: со слов пациента, в течение 3-х месяцев во время еды появлялась болезненная припухлость в поднижнечелюстной области справа. В течение 10-15 минут припухлость исчезала. Последние 2 дня припухлость в поднижнечелюстной области увеличивается, без улучшений, усилилась боль, появился

солоноватый привкус во рту.

Перенесенные и сопутствующие заболевания: со слов пациента, практически здоров. Вич, сифилис, гепатит отрицает. Аллергоанамнез не отягощен.

Общее состояние удовлетворительное. Температура тела 37.6°C.

Местный статус: конфигурация изменена за счет припухлости в поднижнечелюстной области справа. Открывание рта свободное. Поднижнечелюстные лимфатические узлы справа увеличены, болезненны при пальпации, не спаяны с окружающими тканями. Поднижнечелюстная железа справа увеличена, плотноэластической консистенции, болезненна при пальпации.

В полости рта: слизистая оболочка подъязычной области гиперемирована, пальпация болезненна. При массировании поднижнечелюстной слюнной железы справа выделяется слюна с примесью гноя.

На рентгенограмме дна полости рта: в проекции передней трети поднижнечелюстного протока определяется четко очерченная округлая тень диаметром около 0.7 см.

Зубная формула:

0																0
8	7	6	5	4	3	2	1	1	2	3	4	5	6	7	8	
П	К	С											П	П		

### Вопросы

1. Поставьте диагноз и укажите наиболее существенные для данного заболевания симптомы.
2. Проведите дифференциальную диагностику.
3. Составьте план комплексного лечения врачами-стоматологами различного профиля.
4. Обоснуйте последовательность хирургических этапов лечения.
5. Перечислите возможные местные и общие осложнения.

58. Пациент М. 22 лет обратился с жалобами на боль в области зуба 4.8, затрудненное открывание рта, боль при глотании.

Развитие настоящего заболевания: 5 дней назад появилась боль в области зуба 4.8, спустя 3 дня появились боль при глотании и затрудненное открывание рта.

Перенесенные и сопутствующие заболевания: со слов пациента, практически здоров. Вич, сифилис, гепатит отрицает. Аллергоанамнез не отягощен.

Общее состояние удовлетворительное. Температура тела 37.1°C.

Местный статус: конфигурация лица не изменена. Открывание рта болезненно, ограничено до 2.5 см. Поднижнечелюстные лимфатические узлы справа увеличены, болезненны при пальпации, не спаяны с окружающими тканями.

В полости рта: слизистая оболочка в ретромолярной области справа гиперемирована, отечна. В области зуба 4.8 из-под «капюшона» выделяется гной. Пальпация резко болезненна. Зуб 4.8 прорезался медиальными буграми.

Зубная формула:

0																0
8	7	6	5	4	3	2	1	1	2	3	4	5	6	7	8	
		С											П			

### Вопросы

1. Поставьте диагноз и укажите наиболее существенные для данного заболевания симптомы.
2. Проведите дифференциальную диагностику.
3. Составьте план комплексного лечения врачами-стоматологами различного профиля.
4. Обоснуйте последовательность хирургических этапов лечения.
5. Перечислите возможные местные и общие осложнения.



59. Пациентка Н. 67 лет обратилась с жалобами на боль в области нижней челюсти справа, усиливающуюся при использовании съемного протеза и приеме пищи.  
 Развитие настоящего заболевания: со слов пациентки, 1,5 месяца назад были удалены зубы 4.5, 4.6. Боль в области нижней челюсти справа появилась при использовании съемного протеза.  
 Перенесенные и сопутствующие заболевания: со слов пациентки, гипертоническая болезнь. Вич, сифилис, гепатит отрицает. Аллергоанамнез не отягощен.  
 Общее состояние удовлетворительное. Температура тела 36,6°C.  
 Местный статус: конфигурация лица не изменена. Открывание рта свободное.  
 Регионарные лимфатические узлы не пальпируются.  
 В полости рта: в области отсутствующих зубов 4.5, 4.6 слизистая оболочка гиперемирована, при пальпации определяется резко болезненный острый выступ альвеолярного отростка.

Зубная формула:

0	0	0	0	0	К	К	К	К	К	К	К	0	0	0	0
8	7	6	5	4	3	2	1	1	2	3	4	5	6	7	8
0	0	0	0	К	К	К	К	К	К	0	0	0	0	0	0

**Вопросы**

1. Поставьте диагноз и укажите наиболее существенные для данного заболевания симптомы.
  2. Проведите дифференциальную диагностику.
  3. Составьте план комплексного лечения врачами-стоматологами различного профиля.
  4. Обоснуйте последовательность хирургических этапов лечения.
  5. Перечислите возможные местные и общие осложнения.
60. Пациент С. 35 лет жалуется на периодически возникающую боль в зубе 2.2, усиливающуюся при приеме твердой и горячей пищи.  
 Развитие настоящего заболевания: зубы 2.2 и 2.3 были лечены несколько лет назад. В течение 1,5 лет, периодически возникала боль при накусывании на зуб 2.2. После приема нурофена и полосканий полости рта раствором соды боль прекращается.  
 Объективно: общее состояние удовлетворительное, температура тела 36,6°C.  
 При осмотре: конфигурация лица не изменена. Открывание рта свободное. Зуб 2.2 изменен в цвете, пломба на медиальной поверхности. Зуб 2.3 в цвете не изменен, пломба на дистальной поверхности. Слизистая оболочка с вестибулярной стороны, соответственно верхушке корня зуба 2.2 слегка отечна, гиперемирована. На середине высоты альвеолярного отростка с вестибулярной стороны между зубами 2.2; 2.3 имеется свищевой ход. Вертикальная перкуссия зуба 2.2 слабо болезненна.

Зубная формула:

О		п	п						п	п					О
18	17	16	15	14	13	12	11	21	22	23	24	25	26	27	28
48	47	46	45	44	43	42	41	31	32	33	34	35	36	37	38
О	П	О											п		О

На рентгенограмме: у верхушки корня зуба 2.2 определяется очаг разрежения костной ткани без четких границ, 0,3 x 0,4 см, канал корня зуба obturated на 1/2 его длины. Изменений в периапикальных тканях зуба 2.3 нет.  
 ЭОД зуба 2.2 – реакции на ток нет, зуба 2.3 – бМА.

**Вопросы**

1. Поставьте диагноз и укажите наиболее существенные для данного заболевания симптомы.
2. Проведите дифференциальную диагностику.
3. Составьте план комплексного лечения врачами-стоматологами различного профиля.
4. Обоснуйте последовательность хирургических этапов лечения.
5. Определите прогноз заболевания.

## 10. Учебно-методическое и информационное обеспечение

### 5.1. Учебная литература

#### Основная:

1. Леонтьев, В. К. Детская терапевтическая стоматология / под ред. Леонтьева В. К. , Кисельниковой Л. П. - Москва : ГЭОТАР-Медиа, 2021. - 952 с. (Серия "Национальные руководства") - ISBN 978-5-9704-6173-0. - Текст : электронный // URL : <https://www.rosmedlib.ru/book/ISBN9785970461730.html>
2. Персин, Л. С. Ортодонтия. Современные методы диагностики аномалий зубов, зубных рядов и окклюзии : учебное пособие / Л. С. Персин [и др. ]. - Москва : ГЭОТАР-Медиа, 2021. - 160 с. - ISBN 978-5-9704-5966-9. - Текст : электронный // URL : <https://www.rosmedlib.ru/book/ISBN9785970459669.html>
3. Лебедеенко, И. Ю. Ортопедическая стоматология / под ред. И. Ю. Лебедеенко, С. Д. Арутюнова, А. Н. Ряховского - Москва : ГЭОТАР-Медиа, 2016. - 824 с. - ISBN 978-5-9704-3582-3. - Текст : электронный // URL : <https://www.rosmedlib.ru/book/ISBN9785970435823.html>
4. Каливрадджиян, Э. С. Словарь профессиональных стоматологических терминов / Э. С. Каливрадджиян, Е. А. Брагин, И. П. Рыжова - Москва : ГЭОТАР-Медиа, 2017. - 224 с. - ISBN 978-5-9704-4219-7. - Текст : электронный // URL : <https://www.rosmedlib.ru/book/ISBN9785970442197.html>
5. Барер, Г. М. Терапевтическая стоматология. В 3-х частях. Часть 3. Заболевания слизистой оболочки рта. : учебник / Под ред. Г. М. Барера - 2-е изд. , доп. и перераб. - Москва : ГЭОТАР-Медиа, 2015. - 256 с. - ISBN 978-5-9704-3460-4. - Текст : электронный // URL : <https://www.rosmedlib.ru/book/ISBN9785970434604.html>
6. Волков, Е. А. Терапевтическая стоматология. Болезни зубов. В 3 ч. Ч. 1. : учебник / под ред. Е. А. Волкова, О. О. Янушевича - Москва : ГЭОТАР-Медиа, 2015. - 168 с. - ISBN 978-5-9704-3339-3. - Текст : электронный // URL : <https://www.rosmedlib.ru/book/ISBN9785970433393.html>
7. Максимовский, Ю. М. Терапевтическая стоматология. Кариесология и заболевания твердых тканей зубов. Эндодонтия / "Ю. М. Максимовский, А. В. Митронин; под общей ред. Ю. М. Максимовского" - Москва : ГЭОТАР-Медиа, 2014. - 480 с. - ISBN 978-5-9704-2919-8. - Текст : электронный // URL : <https://www.rosmedlib.ru/book/ISBN9785970429198.html>
8. Кулаков, А. А. Хирургическая стоматология / под ред. Кулакова А. А. - Москва : ГЭОТАР-Медиа, 2021. - 408 с. - ISBN 978-5-9704-6001-6. - Текст : электронный // URL : <https://www.rosmedlib.ru/book/ISBN9785970460016.html>
9. Дмитриева, Л. А. Терапевтическая стоматология : национальное руководство / под ред. Л. А. Дмитриевой, Ю. М. Максимовского. - 2-е изд. , перераб. и доп. - Москва : ГЭОТАР-Медиа, 2021. - 888 с. (Серия "Национальные руководства") - ISBN 978-5-9704-6097-9. - Текст : электронный // URL : <https://www.rosmedlib.ru/book/ISBN9785970460979.html>
10. Персин, Л. С. Стоматология. Нейростоматология. Дисфункции зубочелюстной системы : учеб. пособие / Л. С. Персин, М. Н. Шаров - Москва : ГЭОТАР-Медиа,

2013. - 360 с. - ISBN 978-5-9704-2728-6. - Текст : электронный // URL : <https://www.rosmedlib.ru/book/ISBN9785970427286.html>
11. Барер, Г. М. Терапевтическая стоматология. В 3-х частях. Часть 2. Болезни пародонта : учебник / Под ред. Г. М. Барера. - Москва : ГЭОТАР-Медиа, 2015. - 224 с. - ISBN 978-5-9704-3459-8. - Текст : электронный // URL : <https://www.rosmedlib.ru/book/ISBN9785970434598.html>
  12. Царик, Г. Н. Здравоохранение и общественное здоровье : учебник / под ред. Г. Н. Царик - Москва : ГЭОТАР-Медиа, 2018. - 912 с. - ISBN 978-5-9704-4327-9. - Текст : электронный // URL : <https://www.rosmedlib.ru/book/ISBN9785970443279.html>
  13. Базибян, Э. А. Одонтогенные воспалительные заболевания - просто о сложном / Э. А. Базибян, А. А. Чунихин - Москва : ГЭОТАР-Медиа, 2017. - 160 с. - ISBN 978-5-9704-4101-5. - Текст : электронный // URL : <https://www.rosmedlib.ru/book/ISBN9785970441015.html>
  14. Базибян, Э. А. Стоматологический инструментарий / Э. А. Базибян - Москва : ГЭОТАР-Медиа, 2017. - 168 с. - ISBN 978-5-9704-4049-0. - Текст : электронный // URL : <https://www.rosmedlib.ru/book/ISBN9785970440490.html>
  15. Атьков, О. Ю. Планы ведения больных. Стоматология / О. Ю. Атьков и др. ; под ред. О. Ю. Атькова, В. М. Каменских, В. Р. Бесякова. - 2-е изд., испр. и доп. - Москва : ГЭОТАР-Медиа, 2015. - 248 с. - ISBN 978-5-9704-3400-0. - Текст : электронный // URL : <https://www.rosmedlib.ru/book/ISBN9785970434000.html>
  16. Рабинович, С. А. Обезболивание в стоматологии у детей и взрослых / С. А. Рабинович, Ю. Л. Васильев, Л. А. Заводиленко [и др.]. - Москва : ГЭОТАР-Медиа, 2022. - 336 с. - ISBN 978-5-9704-6954-5. - Текст : электронный // URL : <https://www.rosmedlib.ru/book/ISBN9785970469545.html>
  17. Ушаков, Р. В. Антимикробная химиотерапия в стоматологии и челюстно-лицевой хирургии / Ушаков Р. В., Царев В. Н., Яковлев С. В. - Москва : ГЭОТАР-Медиа, 2022. - 424 с. - ISBN 978-5-9704-6709-1. - Текст : электронный // URL : <https://www.rosmedlib.ru/book/ISBN9785970467091.html>
  18. Ремизова, А. А. Клинические аспекты лечения пациентов бюгельными протезами : учебное пособие / А. А. Ремизова, М. Г. Дзгоева, Ю. И. Тинь-гаева. - Москва : ГЭОТАР-Медиа, 2020. - 168 с. - ISBN 978-5-9704-5868-6. - Текст : электронный // URL : <https://www.rosmedlib.ru/book/ISBN9785970458686.html>
  19. Алимova, М. Я. Стоматология. Международная классификация болезней. Клиническая характеристика нозологических форм / М. Я. Алимova, Л. Н. Максимовская, Л. С. Персин, О. О. Янушевич - Москва : ГЭОТАР-Медиа, 2016. - 204 с. - ISBN 978-5-9704-3669-1. - Текст : электронный // URL : <https://www.rosmedlib.ru/book/ISBN9785970436691.html>
  20. 1. Афанасьев, В. В. Слюнные железы. Болезни и травмы / Афанасьев В. В., Мирзакулова У. Р. - Москва : ГЭОТАР-Медиа, 2019. - 320 с. - ISBN 978-5-9704-5066-6. - Текст : электронный // URL : <https://www.rosmedlib.ru/book/ISBN9785970450666.html>
  21. Бичун, А. Б. Неотложная помощь в стоматологии / Бичун А. Б., Васильев А. В., Михайлов В. В. - Москва : ГЭОТАР-Медиа, 2016. - 320 с. (Серия "Библиотека врача-специалиста") - ISBN 978-5-9704-3471-0. - Текст : электронный // URL : <https://www.rosmedlib.ru/book/ISBN9785970434710.html>
  22. Общественное здоровье и здравоохранение. Национальное руководство / гл. ред. Г. Э. Улумбекова, В. А. Медик. - 2-е изд. - Москва : ГЭОТАР-Медиа, 2022. - 1144 с. - ISBN 978-5-9704-6723-7. - Текст : электронный // URL : <https://www.rosmedlib.ru/book/ISBN9785970467237.html>
  23. Медицинская информатика в общественном здоровье и организации здравоохранения. Национальное руководство / гл. ред. Г. Э. Улумбекова, В. А. Медик. - 3-е изд. - Москва : ГЭОТАР-Медиа, 2022. - 1184 с. (Серия "Национальные

- руководства") - ISBN 978-5-9704-7023-7. - Текст : электронный // URL : <https://www.rosmedlib.ru/book/ISBN9785970470237.html>
24. Скорая медицинская помощь. Порядок оказания медицинской помощи. Стандарты медицинской помощи. Фармакологический справочник / сост. А. И. Муртазин - 2-е изд. - Москва : ГЭОТАР-Медиа, 2021. - 528 с. - ISBN 978-5-9704-6279-9. - Текст : электронный // URL : <https://www.rosmedlib.ru/book/ISBN9785970462799.html>
25. Научная организация учебного процесса [Электронный ресурс] / Белогурова В.А. – М. : ГЭОТАР-Медиа, 2010. – <http://www.rosmedlib.ru/book/ISBN9785970414965.html>
26. Педагогические технологии в медицине [Электронный ресурс] : учебное пособие / Романцов М. Г., Сологуб Т. В. – М. : ГЭОТАР-Медиа, 2007. – <http://www.rosmedlib.ru/book/ISBN9785970404997.html>
27. Рогозина, И. В. Медицина катастроф / И. В. Рогозина - Москва : ГЭОТАР-Медиа, 2015. - 152 с. - ISBN 978-5-9704-3233-4. - Текст : электронный // URL : <https://www.rosmedlib.ru/book/ISBN9785970432334.html>
28. Румянцев, Г. И. Гигиена / Г. И. Румянцев - Москва : ГЭОТАР-Медиа, 2009. - 608 с. - ISBN 978-5-9704-1169-8. - Текст : электронный // URL : <https://www.rosmedlib.ru/book/ISBN9785970411698.html>

#### **Дополнительная:**

1. Литвиненко, Л. М. Анатомия человека. Атлас для стоматологов, стоматологов-ортопедов / Л. М. Литвиненко, Д. Б. Никитюк - Москва : Литтерра, 2017. - 656 с. - ISBN 978-5-4235-0230-0. - Текст : электронный // URL : <https://www.rosmedlib.ru/book/ISBN9785423502300.html>
2. Сапин, М. Р. Атлас анатомии человека для стоматологов / Сапин М. Р. , Никитюк Д. Б. , Литвиненко Л. М. - Москва : ГЭОТАР-Медиа, 2013. - 600 с. - ISBN 978-5-9704-2489-6. - Текст : электронный // URL : <https://www.rosmedlib.ru/book/ISBN9785970424896.html>
3. Кузнецов, С. Л. Гистология органов полости рта : учебное пособие / Кузнецов С. Л. , Торбек В. Э. , Деревянко В. Г. - Москва : ГЭОТАР-Медиа, 2012. - 136 с. - ISBN 978-5-9704-2253-3. - Текст : электронный // URL : <https://www.rosmedlib.ru/book/ISBN9785970422533.html>
4. Афанасьев, В. В. Ксеростомия (сухость полости рта). Этиология, патогенез, клиническая картина, диагностика и лечение / В. В. Афанасьев, М. Л. Павлова, Х. А. Ордашев - Москва : ГЭОТАР-Медиа, 2019. - 160 с. - ISBN 978-5-9704-4747-5. - Текст : электронный // URL : <https://www.rosmedlib.ru/book/ISBN9785970447475.html>
5. Рабинович, О. Ф. Буллезные поражения слизистой оболочки рта / О. Ф. Рабинович, И. М. Рабинович, И. И. Бабиченко, Е. С. Абрамова. - Москва : ГЭОТАР-Медиа, 2022. - 120 с. (Серия SMART) - ISBN 978-5-9704-6679-7. - Текст : электронный // URL : <https://www.rosmedlib.ru/book/ISBN9785970466797.html>
6. Афанасьева, В. В. Стоматология. Запись и ведение истории болезни : руководство / Под ред. проф. В. В. Афанасьева, проф. О. О. Янушевича. - 2-е изд. , испр. и доп. - Москва : ГЭОТАР-Медиа, 2012. - 160 с. - ISBN 978-5-9704-2121-5. - Текст : электронный // URL : <https://www.rosmedlib.ru/book/ISBN9785970421215.html>
7. Ибрагимов, Т. И. Запись и ведение медицинской карты в клинике ортопедической стоматологии : учебное пособие / Под ред. проф. Т. И. Ибрагимова - Москва : ГЭОТАР-Медиа, 2013. - 224 с. - ISBN 978-5-9704-2439-1. - Текст : электронный // URL : <https://www.rosmedlib.ru/book/ISBN9785970424391.html>
8. Янушевич, О. О. Медицинская и клиническая генетика для стоматологов : учебное пособие / Под ред. О. О. Янушевича - Москва : ГЭОТАР-Медиа, 2015. - 400 с. - ISBN 978-5-9704-3175-7. - Текст : электронный // URL : <https://www.rosmedlib.ru/book/ISBN9785970431757.html>

9. Кулаков, А. А. Хирургическая стоматология и челюстно-лицевая хирургия : Национальное руководство / Под ред. А. А. Кулакова, Т. Г. Робустовой, А. И. Неробеева. - Москва : ГЭОТАР-Медиа, 2015. - 928 с. (Серия "Национальные руководства") - ISBN 978-5-9704-3727-8. - Текст : электронный // URL : <https://www.rosmedlib.ru/book/ISBN9785970437278.html>
10. Персин, Л. С. Ортодонтия. Современные методы диагностики аномалий зубов, зубных рядов и окклюзии : учебное пособие / Л. С. Персин [и др. ]. - Москва : ГЭОТАР-Медиа, 2021. - 160 с. - ISBN 978-5-9704-5966-9. - Текст : электронный // URL : <https://www.rosmedlib.ru/book/ISBN9785970459669.html>
11. Лебеденко, И. Ю. Ортопедическая стоматология / под ред. И. Ю. Лебеденко, С. Д. Арутюнова, А. Н. Ряховского - Москва : ГЭОТАР-Медиа, 2016. - 824 с. - ISBN 978-5-9704-3582-3. - Текст : электронный // URL : <https://www.rosmedlib.ru/book/ISBN9785970435823.html>
12. Виды анестезии и неотложные состояния в детской стоматологии : учебное пособие / под ред. С. А. Рабиновича, А. Н. Колесникова, Р. А. Салеева, В. А. Клёмина. - Москва : ГЭОТАР-Медиа, 2023. - 144 с. - ISBN 978-5-9704-7593-5, DOI: 10.33029/9704-7593-5-CDM-2023-1-144. - URL: <https://www.rosmedlib.ru/book/ISBN9785970475935.html>
13. Янушевич, О. О. Пародонтит. XXI век / О. О. Янушевич , Л. А. Дмитриева, З. Э. Ревазова - Москва : ГЭОТАР-Медиа, 2016. - 480 с. - ISBN 978-5-9704-3977-7. - Текст : электронный // URL : <https://www.rosmedlib.ru/book/ISBN9785970439777.html>
14. Северин, Е. С. Биохимия с упражнениями и задачами / Северин Е. С. , Глухов А. И. , Голенченко В. А. и др. / Под ред. Е. С. Северина - Москва : ГЭОТАР-Медиа, 2010. - 384 с. - ISBN 978-5-9704-1736-2. - Текст : электронный // URL : <https://www.rosmedlib.ru/book/ISBN9785970417362.html>
15. Сохов, С. Т. Удаление зубов под местным обезболиванием. Атлас / С. Т. Сохов, В. В. Афанасьев, М. Р. Абдусаламов. - Москва : ГЭОТАР-Медиа, 2020. - 112 с. - ISBN 978-5-9704-5724-5. - Текст : электронный // URL : <https://www.rosmedlib.ru/book/ISBN9785970457245.html>
16. Максимовский, Ю. М. Терапевтическая стоматология. Кариесология и заболевания твердых тканей зубов. Эндодонтия / "Ю. М. Максимовский, А. В. Митронин; под общей ред. Ю. М. Максимовского" - Москва : ГЭОТАР-Медиа, 2014. - 480 с. - ISBN 978-5-9704-2919-8. - Текст : электронный // URL : <https://www.rosmedlib.ru/book/ISBN9785970429198.html>

## 5.2. Программное обеспечение и информационно-справочные системы

– офисные программы (MicrosoftOffice, OpenOffice и/или другие);

## 5.3. Интернет-ресурсы

1. Электронная медицинская библиотека «Консультант врача»  
<http://www.rosmedlib.ru/>
2. Научная электронная библиотека  
<http://elibrary.ru>
3. Журнал "Институт Стоматологии"  
<http://lms2.instom.ru/mod/folder/view.php?id=650>  
<http://elibrary.ru/contents.asp?titleid=8735>
4. Книги серии "Институт Стоматологии"  
<http://lms2.instom.ru/mod/folder/view.php?id=648>
5. "Институт Стоматологии. Газета для профессионалов"

## 11. Материально-техническое обеспечение

Наименование специальных помещений и помещений для самостоятельной работы	Оснащенность специальных помещений и помещений для самостоятельной работы	Приспособленность помещений для использования инвалидами и лицами с ограниченными возможностями здоровья
<p>Помещения, предусмотренные для оказания медицинской помощи пациентам (стоматологические кабинеты № 1, 2, 3, 4, 5), в том числе связанные с медицинскими вмешательствами, оснащенные специализированным оборудованием. 195176, Санкт-Петербург, просп. Металлистов, д. 58, номер помещения в соответствии с документами по технической инвентаризации - № 40</p>	<p>Тонометр, стетоскоп, фонендоскоп, термометр, медицинские весы, ростомер, противошоковый набор, набор и укладка для экстренных профилактических и лечебных мероприятий, место рабочее (комплект оборудования) для врача-стоматолога: установка стоматологическая или место рабочее универсальное врача-стоматолога; негатоскоп; автоклав (стерилизатор паровой), при отсутствии центральной стерилизационной; автоклав для наконечников (стерилизатор паровой настольный); аппарат для дезинфекции оттисков, стоматологических изделий и инструментов; аквадистиллятор (медицинский), при отсутствии центральной стерилизационной; фотополимеризатор для композита (внутриротовой); камеры для хранения стерильных инструментов; машина упаковочная (аппарат для предстерилизационной упаковки инструментария) при отсутствии центральной стерилизации; очиститель ультразвуковой (устройство ультразвуковой очистки и дезинфекции инструментов и изделий); прибор и средства для очистки и смазки; стерилизатор стоматологический для мелкого инструментария гласперленовый; лампа (облучатель) бактерицидная для помещений; радиовизиограф или рентген дентальный; ортопантомограф; аппарат для диагностики жизнеспособности пульпы (электроодонтометр); аппарат для определения глубины корневого канала (апекслокатор).</p>	<p>Помещения частично приспособлены</p>

Помещение для самостоятельной работы 195176, Санкт-Петербург, просп. Металлистов, д. 58, номер помещений в соответствии с документами по технической инвентаризации - № 24, 25	специализированная мебель: учебные столы, стулья; технические средства обучения: персональный компьютер с выходом в Интернет – 4 шт., комплект лицензионного программного обеспечения, ЭБС «Консультант врача», доступ в электронную образовательную среду ЧОУ «СПб ИНСТОМ»	Помещение частично приспособлено
--	---	----------------------------------

## 12. Методические рекомендации по прохождению практики

Ординаторы в период прохождения практики обязаны подчиняться правилам внутреннего распорядка органов и учреждений Федеральной службы по надзору в сфере защиты прав потребителей и благополучия человека по субъекту Российской Федерации.

Практика начинается с беседы с руководителем практики, который знакомит ординаторов с целями и задачами практики.

При прохождении практики ординаторы должны принять участие

в осуществлении комплекса мероприятий, направленных на сохранение и укрепление здоровья, в проведении профилактических медицинских осмотров, диспансеризации

в проведении медицинской экспертизы

в подготовке к участию в оказании медицинской помощи при чрезвычайных ситуациях, в том числе участию в медицинской эвакуации

Обучать пациентов мероприятиям по профилактике стоматологических заболеваний и формировать у них мотивации к выполнению гигиенических и профилактических мероприятий

в диагностике стоматологических заболеваний и неотложных состояний

в определении тактики ведения, ведение и лечение пациентов, нуждающихся в стоматологической помощи со стоматологическими заболеваниями.

в изучении организации стоматологической амбулаторной помощи, ее преемственности, ведению медицинской и статистической документации

Зачет по практике по практике проходит в следующей форме: по окончанию практики ординатор создает портфолио самостоятельно выполненных работ, решает ситуационную задачу.

В случае не прохождения практики в установленные учебным планом сроки по уважительной причине, ординатор должен пройти практику в течение последующего периода обучения.